Journal of Acoustical Engineering Society of Iran, Vol. 11, No. 2, 2024

(Research Article)
A new method in extracting lung wall compressibility using ultrasound image processing: Maximum gradient and block matching algorithms

Omid Sadeghi-Gougheri[1], Manijeh Mokhtari-Dizaji[*1], Hazhir Saberi[2], Reza Naseri[3]

[1] Department of Medical Physics, Faculty of Medical Sciences, Tarbiat Modares University
[2] Department of Radiology, Tehran Medical Sciences University
[3] Department of Radiology, Shahid Beheshti University of Medical Sciences

Revised: 2023/11/18, Accepted: 2024/06/04

Abstract

Along with CT scans, lung ultrasound also plays an important role in lung imaging in disease conditions. This study aims to non-invasively extract parameters related to the compressibility of lung tissue including axial elastic modulus (Young) and shear elastic modulus using sequential ultrasound image processing. For imaging, the common 14-area protocol in lung ultrasound was used. Still, because of the limitation of imaging of the back areas, only 8 anterior and lateral lung regions were imaged. In this study, according to the dynamic movements of the lung, during three breathing cycles, including three inhalations and exhalations, sequential ultrasound images of the lung wall were recorded. To extract changes in stress-strain, simultaneously with recording respiratory stress, the changes in displacement of the lung wall were also recorded. Maximum gradient and block-matching algorithms were used in the MATLAB environment to measure lung wall displacement. The results showed that in a healthy person, Young's modulus of the right and left side of the lung changes from 0.30-1.20 kPa, and the shear modulus changes from 0.10-0.72 kPa. It is concluded that by using motion estimation algorithms, it is possible to measure the compressibility of the lung wall from the processing of sequential ultrasound images during the dynamic movement of the lung. This non-invasive and non-ionizing method is recommended for the diagnosis and evaluation of lung diseases as well as periodic reviews of clinical examinations.

Keywords: Ultrasound images, Motion estimation algorithm, Compressibility, Lung.

pp. 83-89 (in persian)

* Corresponding author E-mail: mokhtarm@modares.ac.ir

[Downloaded from joasi.ir on 2025-11-03]

مقاله پژوهشی

مجله انجمن مهندسی صوتیات ایران

سال: ۱۴۰۲، دوره: ۱۱، شماره ۲، صفحات: ۸۳-۸۹

روش نوین در استخراج تراکم‌پذیری دیواره ریه با استفاده از پردازش تصاویر فراصوتی: الگوریتم‌های حداکثر گرادیان و تطبیق بلوک

امید صادقی گوغری[۱]، منیژه مختاری دیزجی*[۱]، هژیر صابری[۲]، رضا ناصری[۳]

[۱] گروه فیزیک پزشکی، دانشکده علوم پزشکی، دانشگاه تربیت مدرس

[۲] گروه رادیولوژی، دانشکده علوم پزشکی، دانشگاه علوم پزشکی تهران

[۳] گروه رادیولوژی، دانشکده علوم پزشکی، دانشگاه علوم پزشکی شهید بهشتی

دریافت: ۱۴۰۲/۰۸/۲۷، پذیرش: ۱۴۰۲/۰۳/۱۵

چکیده

در کنار سی‌تی اسکن، آوارسم ریه نیز نقش مهمی در تصویربرداری ریه در شرایط بیماری ایفا می‌کند. هدف این مطالعه استخراج غیرتهاجمی پارامترهای مربوط به تراکم‌پذیری بافت ریه از جمله مدول الاستیک محوری (یانگ) و مدول الاستیک برشی با استفاده از پردازش متوالی تصویر فراصدا است. برای تصویربرداری از دستورالعمل ۱۴ ناحیه‌ای رایج در آوارسم ریه استفاده شد. با این حال، به دلیل محدودیت در تصویربرداری از نواحی پشت، تنها ۸ ناحیه قدامی و جانبی ریه تصویربرداری شد. در این مطالعه با توجه به حرکات دینامیکی ریه، طی سه چرخه تنفسی شامل سه دم و بازدم، تصاویر آوارسم متوالی از دیواره ریه ثبت شد. برای استخراج تغییرات تنش-کرنش، همزمان با ثبت استرس تنفسی، تغییرات جابجایی دیواره ریه نیز ثبت شد. برای اندازه‌گیری جابجایی دیواره ریه، از الگوریتم‌های حداکثر گرادیان و تطبیق بلوک در محیط متلب استفاده شد. نتایج نشان داد که در یک فرد سالم مدول یانگ سمت راست و چپ ریه از ۰٫۳۰-۱٫۲۰ کیلو پاسکال و مدول برشی از ۰٫۱۰-۰٫۷۲ کیلو پاسکال تغییر می‌کند. نتیجه‌گیری می‌شود که با استفاده از الگوریتم های تخمین حرکت، می‌توان تراکم‌پذیری دیواره ریه را از پردازش تصاویر آوارسم متوالی در طول حرکت دینامیکی ریه اندازه گیری کرد. این روش غیر تهاجمی و غیر یونیزه برای تشخیص و ارزیابی بیماری‌های ریوی و همچنین بررسی دوره‌ای معاینات بالینی توصیه می‌شود.

کلیدواژه‌ها: تصاویر فراصوتی، الگوریتم تخمین حرکت، تراکم‌پذیری، ریه.

۱.مقدمه

ریه‌ها مرکز سامانه تنفسی در بدن هستند و در قفسه سینه، پشت دنده‌ها قرار دارند. ریه‌ها توسط دو غشا احاطه‌شده‌اند که به‌عنوان پرده جنب ریوی[۱] شناخته می‌شوند. لایه داخلی مستقیماً سطح بیرونی ریه‌ها را می‌پوشاند و لایه بیرونی به دیواره داخلی قفسه سینه متصل می‌شود. فضای بین این دو غشا نیز با مایع جنب پرشده‌است [۱].

آوارسم[۲] یک فن تصویربرداری سطحی است. دیواره قفسه سینه، با تمام لایه‌های قرارگرفته بین کاوشگر و ریه، به‌طور دقیق تصویربرداری می‌شود. درحالی‌که ناحیه زیرخط جنبی به‌صورت یک الگوی پس‌زمینه یکنواخت به نظر می‌رسد که دارای خطوط افقی اکوژنیک درخشان است. تفاوت زیاد در امپدانس‌های صوتی بافت‌های نرم و آلوئول‌های پر از هوا، از ایجاد یک تصویر واقعی از اندام جلوگیری می‌کند و درعین‌حال چندین درست نما تولید می‌کند. ناحیه درست نما چیزی جز انعکاس دیواره قفسه سینه در زیرخط جنبی نیست [۲]، بنابراین استاندارد طلایی برای تصویربرداری از ریه سی‌تی‌اسکن[۳] است [۳]. در تصویربرداری فراصوتی[۴]، امواج از استخوان‌ها عبور نمی‌کنند. وقتی کاوشگر روی یک‌دنده قرار می‌گیرد، سایه‌ای روی صفحه تشکیل می‌شود که تصویر زیر

* نویسنده پاسخگو: mokhtarm@modares.ac.ir

[1] Pulmonary pleurae
[2] Sonography
[3] Computed Tomography Scan
[4] Ultrasonic

[Downloaded from joasi.ir on 2025-11-03]

آن مبهم است. درنتیجه، سطح ریه فقط تا حدی در آوارسم قابل‌مشاهده است. هنگامی‌که کاوشگر در امتداد فضا چرخانده می‌شود تا یک اسکن مایل[1] به دست آید، نمای بین دنده‌ای ریه را می‌توان به تصویر کشید. در این نما، جنب و ریه قابل‌مشاهده هستند(شکل ۱).

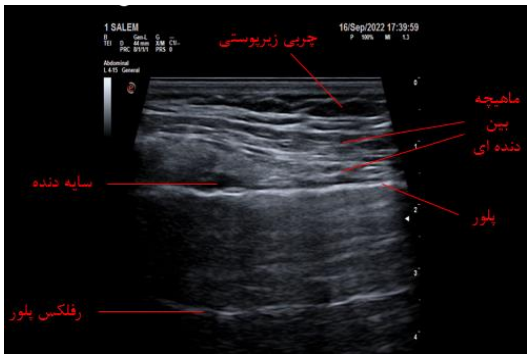

شکل ۱ آوارسم ریه یک فرد سالم که نواحی اناتومیکی شامل جنب و سطح بافت ریه قابل‌مشاهده هستند.

آوارسم ریه[2] نقش مهمی در تصویربرداری ریه در شرایط بیماری ایفا می‌کند. ویژگی‌های مستخرج از تصاویر آوارسم[3] به‌خوبی با یافته‌های سیتی اسکن قفسه سینه ارتباط دارد. پایش با امواج فراصوتی توسط یک پزشک آموزش‌دیده همراه با معاینه بالینی می‌تواند جایگزینی برای رادیوگرافی و سیتی اسکن باشد. آوارسم ریه نقش مهمی در ارزیابی بیماری‌های متعدد ریه مانند پنوموتوراکس[4]، سندرم دیسترس حاد تنفسی[5]، ادم ریوی[6]، بیماری بینابینی ریه[7] و پنومونی[8] دارد [۳]. استفاده از این روش در کنار بالین، امکان اجرای هم‌زمان و دوره‌ای معاینات بالینی را فراهم می‌کند و تصمیم‌گیری بالینی را تسریع می‌بخشد. در زمان همه‌گیری‌های واگیردار مثل کووید-۱۹، درزمینه غربالگری و نظارت مکرر در معاینات، سی‌تی‌اسکن قفسه سینه ممکن است دوز بیمار را با دوز بالای تابش افزایش دهد. علاوه بر این، لتاق‌ها و ساملنه‌های معاینه سی تی باید به‌شدت تمیز شوند تا از آلودگی ناشی از بیماران مشکوک به کووید-۱۹ جلوگیری شود. همچنین آوارسم کنار بالین یک روش تصویربرداری قابل‌حمل، مقرون‌به‌صرفه و ایمن برای تشخیص بیماری‌های ریوی است.

در آوارسم بی-مود[9] تصاویر ریخت‌شناسی اندام‌ها نمایش داده می‌شود. الاستوگرافی[10] با امواج فراصوت[11] اطلاعات اساسی، کمی و کیفی در مورد خواص کشسانی بافت ارائه می‌کند و به‌طور گسترده در اندام‌های مختلف ازجمله کبد، تیروئید، پستان، غدد لنفاوی و پروستات استفاده می‌شود؛ اما در مطالعات اندکی کاربرد این روش در ریه، ضایعات ریوی و بیماری‌های ریوی بررسی شده‌است [۴].

تاکنون از امواج فراصوت برای بررسی مستقیم تراکم‌پذیری دیواره ریه استفاده نشده‌است. در ضمن از فشار نوسانی حرکت تنفس، برای ارزیابی حرکت دیواره استفاده نشده‌است. در مطالعه حاضر برای استخراج ضرایب کشسان با پردازش تصاویر فراصوتی، از تنش تنفسی خود ریه استفاده می‌شود. با طراحی، پیاده‌سازی و معرفی نرم‌افزار مناسب، امکان بررسی دقیق تراکم‌پذیری بافت باهدف شناسایی و حتی تمایز بیماری‌های مرتبط با ریه مانند کووید-۱۹[12] و پنومنی فراهم خواهد شد. لذا در این تحقیق با استفاده از تصاویر فراصوتی؛ متغیرهای مکانیکی دیواره ریه استخراج می‌شود. بدین ترتیب امکان ارزیابی غیرتهاجمی آهنگ لحظه‌ای حرکت طولی و محوری با استفاده از تصاویر متوالی فراصوتی ارائه می‌شود.

۲. مواد و روش‌ها

دستورالعمل تصویربرداری: ثبت تصاویر توسط سامانه آوارسم قابل‌حمل مای لب سیگما[13] شرکت اساوته[14] کشور ایتالیا مجهز به کاوشگر خطی ۱۶-۳ مگاهرتز[15] انجام شد. هیچ صافی مانند ترکیب، کاهش فضایی یا تصویربرداری هماهنگ استفاده نشد. در همه بررسی‌ها، تصاویر با نرخ بیش از ۲۰ قاب در ثانیه ثبت شدند. افراد موردمطالعه در وضعیت خوابیده به پشت[16] با استفاده از دستورالعمل ۱۴ ناحیه‌ای مرسوم برای آوارسم ریه شامل معاینات دوطرفه ریه قدامی، جانبی و خلفی بررسی می‌شوند [۵]. با توجه به اهمیت نواحی قدامی و جنبی، ۸ عدد از ۱۴ ناحیه انتخاب می‌شوند که بهترین پوشش را برای ثبت

[1] Oblique
[2] Lung Ultrasound Sonography
[3] Sonographic features
[4] Pneumothorax
[5] Acute respiratory distress syndrome
[6] Pulmonary Edema
[7] Interstitial lung disease
[8] Pneumonia
[9] B-mode
[10] Elastography
[11] Ultrasound Elastography
[12] COVID-19
[13] MyLab™Sigma
[14] Esaote
[15] L 3-16
[16] Supine

[Downloaded from joasi.ir on 2025-11-03]

تصاویر قدامی-جانبی داشته باشند. کاوشگر به‌صورت طولی بین دو دنده مجاور و با زاویه ۹۰ درجه نسبت به سطح بدن قرار داده می‌شود تا امکان ثبت تصویر از خط جنب و سطح ریه را فراهم کند. سامانه گیج فشار (مدل اف جی-۵۰۰۵[1] شرکت لوترون[2] و ساخت کشور امریکا) توسط واسط به کاوشگر فراصوت متصل می‌شود تا امکان ثبت همزمان تنش و تصاویر متوالی فراصوتی که درواقع حرکت ریه در بازه دم و بازدم است، ممکن شود (شکل ۲). گیج فشار با درگاه یو اس بی[3] شرکت لوترون به کامپیوتر نصب شده و توسط نرم‌افزار جمع‌آوری داده‌های لوترون[4] امکان ثبت لحظه‌ای تنش وجود دارد.

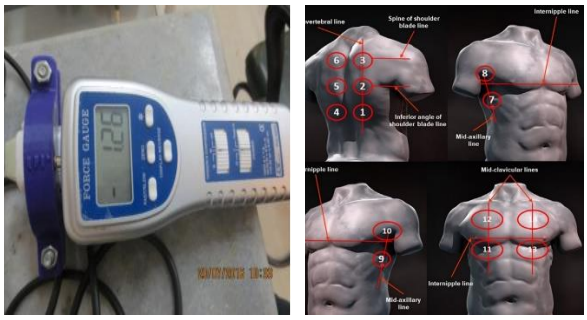

الف ب

شکل ۲ الف) نواحی مورد بررسی در آوارسم ریه با توجه به دستورالعمل ۱۴ ناحیه‌ای [۵]، ب) فورس گیج متصل به کاوشگر توسط گیره.

اطلاعات مربوط به حرکت ریه توسط گیج فشار ثبت و در نرم‌افزار مربوطه ذخیره می‌شود (شکل ۳).

الف ب

شکل ۳ الف) نمایی از اتصال فورس گیج و گیره و کاوشگر ب) قرار گرفتن کاوشگر و فورس گیج روی ناحیه قدامی-راست ریه فرد و ثبت اطلاعات.

[1] FG-5005
[2] Lutron
[3] USB-01
[4] Lutron Data Acquisition Software. Version V0301TW

همزمان تصویربرداری متوالی فراصوتی انجام می‌شود. تصاویر متوالی با فرمت ای‌وی‌ای[5] ذخیره می‌شود. فیلم ذخیره‌شده در ابتدا با استفاده از نرم‌افزار به قاب‌های متوالی با فرمت بیت مپ[6] تبدیل می‌شود [۶].

- الگوریتم تخمین حرکت: برای پردازش تصاویر فراصوتی متوالی، الگوریتم‌های تخمین حرکت در محیط متلب[7] نوشته شد. از الگوریتم گرادیان برای ثبت لحظه‌ای تغییرات عرضی حرکت دیواره ریه در طول تنفس استفاده شد که به این منظور ابتدا محدوده جستجو مربوط به مختصات طولی با استفاده از مارکرهای طولی در اولین تصویر مورد جستجو تعیین می‌گردد (شکل ۴- الف) و سپس مرزهای تقریبی دیواره ریه به‌طور دستی با استفاده از دو مارکر جستجو در بالا و پایین ریه مشخص می‌شوند (شکل ۴- ب). به این صورت محدوده جستجو در راستای عرضی مشخص می‌گردد.

بر روی فیلم، به ازای هر قاب[8]، نقاط کاندید مناسب مشخص شده و در انتها مختصات حرکت دیواره ریه برآورد می‌شود. در مرحله بعدی با مشخص کردن تفاضل مختصات دیواره ریه در قاب موردنظر و در ناحیه پایه انتخاب شده توسط اپراتور، تغییرات ضخامت دیواره ریه حاصل می‌شود.

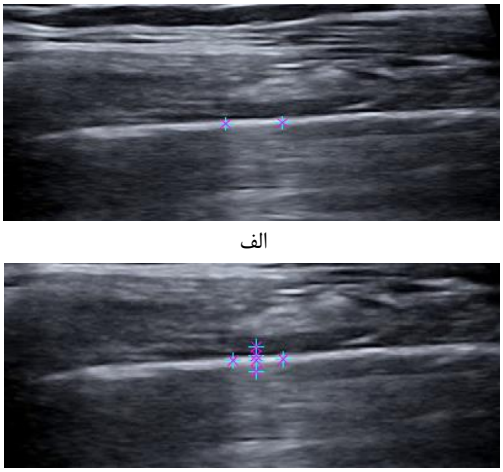

الف

ب

شکل ۴ الف) انتخاب محدوده طولی موردبررسی با استفاده از مارکرها ب) نقاط نشانه‌گذاری شده در بالا و پایین‌دیواره ریه.

[5] Audio Video Interleaf
[6] Bit-Map
[7] MATLAB 7.2
[8] Frame

[Downloaded from joasi.ir on 2025-11-03]

پس از اجرای برنامه برای یک قاب، اجرای برنامه برای قاب‌های متوالی بعدی به ترتیب ظهور ادامه می‌یابد. پس از ثبت آهنگ تغییرات ضخامت ریه در طول تنش وارد شده توسط خود ریه، کرنش[1] در راستای Y برای برآورد ضریب کشسان محوری (ضریب یانگ) استخراج می‌شود.

برای برآورد متغیر ضریب کشسان محوری، پس از سه بار اندازه‌گیری از تراکم‌پذیری، کشش در راستای Y حاصل و در نقاط مشخص میانگین‌گیری می‌شود. با توجه به میزان تنش تنفسی، ضریب کشسان محوری از نسبت تغییر تنش محوری بر کشش محوری حاصل خواهد شد [۶-۸]. از الگوریتم تطبیق بلوک[2] برای به دست آوردن کشش طولی، استفاده می‌شود که به معنی انتخاب یک پنجره (بلوک) در قاب اول به‌عنوان بلوک مرجع[3] و یافتن مشابه‌ترین بلوک نسبت به بلوک مرجع در قاب‌های بعدی است. دو بلوک با ابعاد یکسان (۵۳×۴۲ پیکسل) در یک‌فاصله‌ی مشخص نسبت به هم بر روی دیواره‌ی قرار داده می‌شود (شکل ۶). با اجرای برنامه برای قاب اول، برای قاب‌های متوالی بعدی برنامه ادامه پیدا می‌کند (شکل ۵). فرض می‌شود بلوک‌ها ازنظر اندازه در کل زمان و حرکت ثابت باقی می‌مانند [۹].

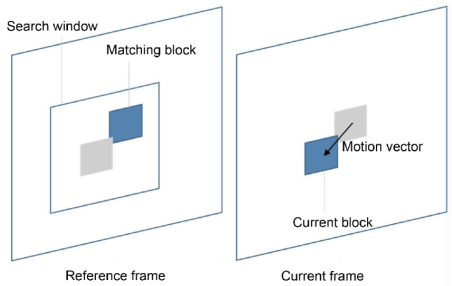

شکل ۵ نمایی از تطبیق بلوک.

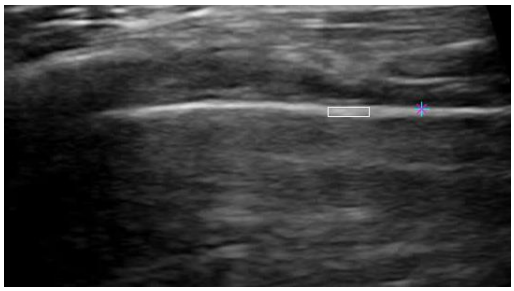

شکل ۶ نحوه و اندازه انتخاب بلوک‌ها در الگوریتم تطبیق بلوک برای به دست آوردن حداقل و حداکثر تغییرات طولی بین دو بلوک.

با مشخص بودن سطح مقطع کاوشگر (A) و تغییرات نیرو ناشی از دم و بازدم ریه که توسط نرم‌افزار ثبت شده‌است (F)، پس از استخراج آهنگ تغییرات ضخامت دیواره ریه در طول تنش (P) که از رابطه‌ی ۱ به دست می‌آید، کرنش در راستای Y برای برآورد ضریب کشسان محوری (ضریب یانگ) از رابطه ۲ حاصل می‌شود و پس از سه بار اندازه‌گیری کرنش در این راستا و با توجه به میزان تنش، ضریب کشسان محوری (E) با توجه به رابطه‌ی ۳ حاصل می‌شود [۶]:

$$P=F/A \ , \qquad (۱)$$

$$\text{Strain}_{\text{Axial}}=\frac{y_{max}-y_{min}}{y_{min}} \ , \qquad (۲)$$

$$E=P/(\text{Strain}_{\text{Axial}}) \ , \qquad (۳)$$

که پس از اندازه‌گیری جابه‌جایی طولی حداکثر و حداقل و سه بار اندازه‌گیری، کرنش ($\Delta x/x_0$) در راستای X مطابق آنچه برای مدول الاستیک محوری ذکر شد و مشخص بودن تنش (P)، ضریب کشسان برشی (G) از رابطه‌ی ۴ حاصل می‌شود [۶]:

$$G=\text{Stress}/(\text{Strain}_{\text{Longitudinal}}) \ . \qquad (۴)$$

۳. نتایج

معیار ورود به مطالعه این است که فرد انتخاب‌شده هیچ‌گونه علامت و سوابقی به نفع بیماری‌های ریوی مثل پنومنی و کویید-۱۹ نداشته باشد. هم چنین سابقه مصرف و اعتیاد به مواد مخدر و دخانیات نداشته باشد. به همین منظور فردی مذکر و ۲۵ ساله و واجد شرایط ذکرشده برای این تحقیق انتخاب شد.

نتایج حاصل از تغییرات لحظه‌ای دیواره ریه در راستای محوری Y (برحسب پیکسل) برحسب زمان (گام‌های ۵/۵۵ میلی‌ثانیه) یک فرد سالم در شکل ۷- الف نشان داده‌شده‌است (الگوریتم گرادیان). در شکل ۷-ب تغییرات لحظه‌ای دیواره در راستای طولی آمده است. شکل ۷-ج نیز منحنی تنش در سه دوره تنفسی را که هم‌زمان با ثبت تصویر توسط گیج فشار ثبت شده است را نشان می‌دهد.

[1] strain
[2] Block matching
[3] Reference Block

[Downloaded from joasi.ir on 2025-11-03]

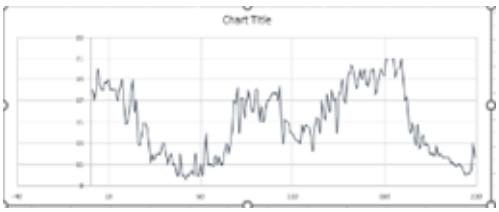

(الف)

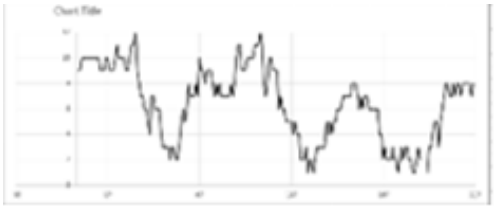

(ب)

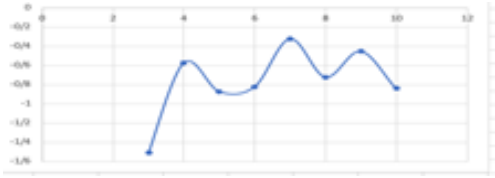

(ج)

شکل ۷ نتایج حاصل از استخراج جابه‌جایی لحظه‌ای دیواره‌ی ریه در یک فرد سالم الف) راستای محوری تغییرات لحظه‌ای دیواره ریه در راستای محوری تابش فراصوت (پیکسل) برحسب زمان (گام‌های زمانی ۵/۵۵ میلی‌ثانیه) یک فرد سالم که با الگوریتم گرادیان حاصل شده‌است. ب) تغییرات لحظه‌ای دیواره ریه در راستای طولی (پیکسل) با الگوریتم تطبیق بلوک حاصل شده‌است. ج) منحنی تنش در طول دوره تنفسی که با گیج فشار ثبت شده‌است. محور افقی شماره قاب‌ها با فاصله قاب‌های متوالی ۵۵/۵ میلی‌ثانیه است.

در جدول ۱ نمونه‌ای از نتایج حاصل از استخراج متغیرهای مکانیکی دیواره ریه در یک فرد سالم با استفاده از نرم‌افزارهای پیشنهادی نمایش داده شده‌است.

در یک فرد سالم ضریب یانگ سمت راست و چپ ریه از ۰/۴۵ الی ۱/۸۰ کیلو پاسکال و ضریب برشی از ۰/۱۵ تا ۰/۵۵ کیلو پاسکال در ۸ ناحیه مورد بررسی تغییر می‌کند. مقدار تنش تنفسی هم در یک فرد سالم برحسب کیلو پاسکال به ترتیب ۰/۶۷ تنش حداقل و ۳/۱۵ تنش حداکثر حاصل شد.

جدول ۱ نتایج ضریب یانگ، ضریب برشی و تنش تنفسی دیواره ریه برای یک فرد سالم

ناحیه	تنش (kPa)	مدول برشی (kPa)	مدول یانگ (kPa)
قدامی-بالا (راست)	۲/۱۰	۰/۲۵	۱/۳۶
قدامی-پایین (راست)	۱/۷۵	۰/۱۵	۱/۵۷
جنبی-بالا (راست)	۲/۹۵	۰/۲۴	۱/۵۶
جنبی-پایین (راست)	۱/۷۲	۰/۱۸	۰/۴۵
قدامی-بالا (چپ)	۲/۷۱	۰/۴۸	۱/۸۰
قدامی-پایین (چپ)	۳/۱۵	۰/۱۶	۱/۵۶
جنبی-بالا (چپ)	۰/۶۷	۰/۵۵	۱/۰۸
جنبی-پایین (چپ)	۲/۰۱	۰/۲۱	۰/۵۲

۴. بحث

در این تحقیق متغیرهای بیومکانیکی دیواره ریه و نحوه استخراج آن‌ها از تصاویر متوالی فراصوتی حالت بی با استفاده از نرم‌افزار متلب و الگوریتم‌های تخمین حرکت شامل گرادیان و تطبیق بلوک مورد بررسی قـرار گرفت.

تصاویر حالت بی با استفاده از دستورالعمل ۱۴- ناحیه‌ای و هم‌زمان با ثبت اطلاعات فورس گیج که باواسطه گیره به کاوشگر متصل شده‌بود، در سه دوره تنفسی ثبت شدند و تنش تنفسی به دست آمد. سپس با استفاده از الگوریتم‌های گرادیان رادیان و تطبیق بلوک که در محیط متلب نوشته شده‌است، تصاویر متوالی مورد آنالیز قرار گرفتند و جابه‌جایی حداقل و حداکثر دیواره ریه در دو راستای محوری و طولی اندازه‌گیری شد. با توجه به معادلات ذکرشده، ضریب کشسان محوری (یانگ) و ضریب کشسان جانبی (برشی) استخراج شد. نتایج حاصل از استخراج متغیرهای مکانیکی نشان داد که می‌توان از آن‌ها برای بررسی تراکم‌پذیری دیواره ریه استفاده کرد.

توسط لیم و همکاران [۱۰] در سال ۲۰۱۷ مطالعه‌ای باهدف ارزیابی کاربرد و امکان‌سنجی الاستوگرافی با امواج فراصوت در ضایعات و بیماری‌های مختلف ریوی انجام شد. نسبت کرنشی در بین ضایعات با مورفولوژی‌های مختلف فراصدا[1] تفاوت معنی‌داری داشت (۰/۷۱ ± ۱/۰۳ (نکروز[2])،۱/۱۴ ± ۲/۵۱ (آتلکتازی[3])، ۱۵/۵۹ ± ۱۹/۹۸ (کانسالیدیشن[4])، ۲۰/۱۸ ± ۳۶/۱۹ (تومور)). در مطالعه لیم از تنش خارجی استفاده شد و

[1] Ultrasound
[2] Necrosis
[3] Atelectasis
[4] Consolidation

[Downloaded from joasi.ir on 2025-11-03]

کشسانی دیواره و بافت ریه به‌طور مستقیم گزارش نگردید. نتایج نسبت کرنش نیز نشان دادند الاستوگرافی ریه می‌تواند ضایعات ریوی را با مورفولوژی[1]های آوارسم متفاوت، متمایز کند. ژانگ و همکاران [۱۱] در سال ۲۰۱۸ با استفاده از مد الاستوگرافی از امواج سطحی برای ارزیابی آوارسم ریه[2] استفاده کردند. آن ها به بررسی ریه بیماران مبتلا به بیماری بینابینی ریه[3] پرداختند. از نیروی اعمال‌شده خارجی به‌عنوان تنش استفاده کردند. سرعت موج سطحی به ترتیب ۱۱ ٫۰± ۱٫۸۸ متر بر ثانیه در ۱۰۰ هرتز، ۰٫۲۶ ± ۲٫۷۴ متر بر ثانیه در ۱۵۰ هرتز و ۰٫۱۷ ± ۳٫۶۲ متر بر ثانیه در ۲۰۰ هرتز برای یک فرد سالم در قسمت راست و بالای ریه حاصل شد. اما در یک بیمار ۰٫۳۷ ± ۳٫۳ متر بر ثانیه در ۱۰۰ هرتز، ۰٫۳۳ ± ۴٫۳۸ متر بر ثانیه در ۱۵۰ هرتز و ۰٫۴۴ ± ۵٫۲۴ متر بر ثانیه در ۲۰۰ هرتز در همان فضای ریه است. در سال ۲۰۲۱، لی یو و همکاران [۱۲] مطالعه‌ای تحت عنوان کاربرد الاستوگرافی قفسه گذر با موج برشی در ارزیابی ضایعات ریوی زیر جنب انجام دادند. حداقل و حداکثر مدول یانگ در گروه خوش‌خیم به ترتیب ۱۲٫۱۲ ± ۳۴٫۶۸ و ۱۱٫۹۵ ± ۵۳٫۸۲ کیلو پاسکال و در گروه بدخیم به ترتیب ۱۴٫۴۵ ± ۵۷٫۷۷ و ۱۷٫۰۴ ± ۷۶٫۶۲ کیلو پاسکال برآورد شد. این مطالعه نشان داد که می‌توان از الاستوگرافی موج برشی از مسیر بین دنده‌ای به‌عنوان ابزاری ارزشمند در افتراق ضایعات خوش‌خیم از ضایعات بدخیم در ناحیه زیر جنب استفاده کرد.

در سال ۲۰۱۷ مارینلی و همکاران [۱۳] از الاستوگرافی تشدید مغناطیسی[4] برای ارزیابی کمی سفتی برشی پارانشیم ریه و تشخیص بیماری بینابینی ریه استفاده کردند. نتایج این مطالعه نشان داد که میزان سفتی برشی پارانشیم ریه بیماران مبتلابه بیماری بینابینی ریه در حالت حجم باقیمانده ریه (۰٫۳ ± ۱٫۳۲ کیلو پاسکال) افزایش معنی‌داری نسبت به گروه سالم (۰٫۲۵ ± ۰٫۸۴۹ کیلو پاسکال) داشت.

در مطالعه حاضر نتایج بررسی از یک فرد سالم در ۸ ناحیه منتخب ارائه شده‌است. در ادامه مطالعات، بررسی افراد بیش تر در محدوده بیمار و سالم با این تکنیک بررسی و مقایسه خواهند شد.

۵. نتیجه‌گیری

اندازه‌گیری تراکم‌پذیری دیواره ریه با استفاده از تصاویر متوالی فراصوت با کمک نرم‌افزار متلب[5] یک روش غیرتهاجمی و غیر یونیزان است که می‌تولند معیاری برای تشخیص و ارزیابی بیماری‌های ریوی باشد. تاکنون مطالعات اندکی به بررسی الاستیسیته و تراکم‌پذیری دیواره و بافت ریه به‌طور مستقیم و با استفاده از امواج فراصوت پرداخته‌اند و در اکثر مقالات صرفاً سرعت موج‌برشی و الاستیسیته ضایعات خوش‌خیم و بدخیم ریوی گزارش شده‌است. ضمن در تمام مطالعات انجام‌شده تنش خارجی وارد می‌شود، اما در این مطالعه از تنش داخلی بافت ریه در حین دم و بازدم استفاده شد، لذا نمی‌توان نتایج این مقاله را با سایر مطالعات مرتبط به‌صورت کمی بررسی کرد.

تقدیر و تشکر

این تحقیق قسمتی از پایان‌نامه کارشناسی ارشد رشته فیزیک پزشکی دانشکده علوم پزشکی دانشگاه تربیت مدرس است.

تضاد منافع

این مطالعه تضاد منافع ندارد.

فهرست منابع

[1] R. Drake, A. Vogl, A. Mitchell, R. Tibbitts, P. Richardson, “Gray's Atlas of Anatomy E-Book,” Elsevier Health Sciences, pp. 207-215, 2020.
[2] G. Volpicelli, “Lung Sonography,” Journal of Ultrasound in Medicine, vol. 32, no. 1, pp. 165-171, 2013.
[3]A. Tahamtan, A. Ardebili, “Real-time RT-PCR in COVID-19 detection: issues affecting the results,” Expert Review of Molecular Diagnostics, vol. 20, no. 5, pp. 453-454, 2020.
[4] J. Lu, M. Chen, Q. H. Chen, Q. Wu, “Elastogram: physics, clinical applications, and risks,” Maternal-Fetal Medicine, vol. 1, no. 2, pp. 113-122, 2019.
[5] G. Soldati, A. Smargiassi, R. Inchingolo, D. Buonsenso, T. Perrone, D. Briganti, S. Perlini, E. Torri, “Proposal for international standardization of the use of lung ultrasound for patients with

[1] Morphology
[2] Lung Ultrasound Surface Wave Elastography
[3] Interstitial Lung Diseases
[4] Magnetic Resonance Elastography
[5] Matlab

[Downloaded from joasi.ir on 2025-11-03]

COVID-19: A simple, quantitative, reproducible method," Journal of Ultrasound in Medicine, vol. 39, no.7, pp. 1413-1419, 2020.

[6] M. Estaji, M. Mokhtari-Dizaji, M. Movahedin, S. Ghaffari-Khaligh, "Non-invasive evaluation of elasticity of skin with the processing of ultrasound images during ultraviolet radiation: An animal photoaging model," Photodermatology, Photoimmunology and Photomedicine, vol. 37, no. 4, pp. 131-137, 2021.

[7] H. Soleimani, P. Abdolmaleki, M. Mokhtari-Dizaji, T. Toliat, A. Tavasoly, "Effect of doxorubicin with dual ultrasonic waves kHz and MHz on the adenocarcinoma tumor growth," Journal of Acoustical Engineering Society of Iran, vol. 1, no. 1, pp. 43-50, 2014.

[8] M. J. Khosravanipour, M. Mokhtari-Dizaji, F. Farhan, R. Sattarzadeh-Badkoubeh, "Non-invasive estimation of cardiac wall stress by using tissue Doppler-echocardiography ultrasound images: People with coronary artery stenosis," Journal of Acoustical Engineering Society of Iran; vol. 8, no. 2, pp. 27-35, 2021

[9] J. Wei, G. Edwards, D. Martin, H. Huang, M. Crichton, M. Kendall, "Allometric scaling of skin thickness, elasticity, viscoelasticity to mass for micromedical device translation: from mice, rat, rabbits, pigs to humans," Scientific reports, vol. 7, no.1, pp. 15885-15600, 2017.

[10] C. Lim, C. Chung, Y. Lin, C. Chang, Y. Lai, H. Wang, C. Yu, "Transthoracic ultrasound elastography in pulmonary lesions and diseases," Ultrasound in medicine & biology, vol. 43, no. 1, pp. 145-152, 2017.

[11] X. Zhang, B. Zhou, T. Osborn, B. Bartholmai, S. Kalra, "Lung ultrasound surface wave elastography for assessing interstitial lung disease," IEEE Transactions on Biomedical Engineering, vol. 66, no. 5, pp. 1346-1352, 2018.

[12] Y. Liu, Y. Zhen, X. Zhang, F. Gao, X. Lu, "Application of transthoracic shear wave elastography in evaluating subpleural pulmonary lesions," European Journal of Radiology Open, vol. 8, no. 1, pp. 10364-10375, 2021.

[13] J. Marinelli, D. Levin, R. Vassallo, R. Carter, R. Hubmayr, R. Ehman, K. McGee, "Quantitative assessment of lung stiffness in patients with interstitial lung disease using MR elastography," Journal of Magnetic Resonance Imaging, vol. 46, no. 2, pp. 365-374, 2017.

[Downloaded from joasi.ir on 2025-11-03]