Journal of Acoustical Society of Iran, Vol. 12, No. 2, 2025

# (Research Article)
# Processing of consecutive ultrasound images of liver tissue with block matching algorithm to extract shear modulus of fatty liver tissue

**Sedighe Talebian-Darzi[1], Manijhe Mokhtari-Dizaji[1*], Niloofar Ayoobi-Yazdi[2]**
[1] Department of Medical Physics, Faculty of Medical Sciences, Tarbiat Modares University
[2] Imam Khomeini Hospital, Faculty of Medical Sciences, Tehran University of Medical Sciences
Revised: 2024/09/14, Accepted: 2024/12/14

## Abstract

The most obvious change caused by hepatic steatosis is the decreased flexibility of liver tissue. This study presents the shear displacement of liver fatty tissue from sequential B-mode ultrasound images using the block-matching algorithm. In this study, 9 men and 18 women without any underlying liver disease were examined. Ultrasound imaging was performed on individuals with both healthy and fatty livers to confirm the disease based on image brightness. The stored consecutive ultrasound images of liver tissue during stress were processed using a motion estimation algorithm to extract tissue compressibility. The shear modulus was calculated based on the relative changes in length under compressive stress. Differentiation between the two groups was performed using an independent t-test with a significance level of 0.95. The results showed a considerable increase in the mean shear modulus of fatty liver (5.41 ± 0.86 kPa) compared to healthy liver (2.30 ± 0.68 kPa) ($P < 0.05$). Algorithm validation was conducted through manual measurement. The results indicate that the use of the block-matching algorithm to extract the elastic properties of liver tissue can effectively distinguish between healthy liver and hepatic steatosis while minimizing user intervention.

**Keywords**: Ultrasound waves, Image processing, Displacement estimation, Block matching algorithm, Shear modulus, Fatty liver.

pp. 17-25 (In Persian)

* Corresponding author: mokhtarm@modares.ac.ir



[ Downloaded from joasi.ir on 2026-01-29 ]

مقاله پژوهشی

مجله انجمن علوم صوتی ایران

سال: ۱۴۰۳، دوره: ۱۲، شماره ۲، صفحات: ۱۷-۲۵

# پردازش تصاویر فراصدایی متوالی بافت کبد با الگوریتم تطبیق بلوک برای استخراج مدول برشی بافت کبد چرب

**صدیقه طالبیان‌درزی[۱]، منیژه مختاری‌دیزجی*[۱]، نیلوفر ایوبی‌یزدی[۲]**

[۱] گروه فیزیک پزشکی، دانشکده علوم پزشکی، دانشگاه تربیت مدرس

[۲] بیمارستان امام خمینی، دانشکده علوم پزشکی، دانشگاه علوم پزشکی تهران

دریافت: ۱۴۰۳/۰۶/۲۴، پذیرش: ۱۴۰۳/۰۹/۲۴

## چکیده

واضح‌ترین تغییرات ناشی از استئاتوز کبدی، کاهش انعطاف‌پذیری بافت کبد است. در این مطالعه با الگوریتم تطبیق بلوک، جابجایی برشی بافت کبد چرب از تصاویر متوالی فراصدایی مُد B ارائه می‌شود. در این مطالعه ۹ مرد و ۱۸ زن، بدون هیچ بیماری زمینه‌ای و کبدی، بررسی شدند. تصویربرداری با دستگاه سونوگرافی (آوانگاری)، بر روی افراد با کبد سالم و کبد چرب جهت تایید بیماری، بر اساس روشنایی تصویر انجام شد. تصاویر فراصدایی متوالی بافت کبد در طول اعمال تنش خارجی ثبت و ذخیره شد. تصاویر متوالی با الگوریتم تخمین حرکت پردازش شد و تراکم‌پذیری بافت کبد استخراج شد. بر اساس تغییرات نسبی طول تحت فشار تراکمی، مدول برشی محاسبه شد. تمایز دو گروه با آزمون تی مستقل و سطح معنی‌دار ۰/۹۵ انجام شد. نتایج افزایش معنی‌دار میانگین مدول برشی کبد چرب (۵/۴۱±۰/۸۶ کیلوپاسکال) نسبت به کبد سالم (۲/۳۰ ± ۰/۶۸ کیلوپاسکال) را نشان دادند (عدد P کم‌تر از ۰/۰۵). اعتبارسنجی الگوریتم با اندازه‌گیری دستی انجام شد. نتایج نشان دادند استفاده از الگوریتم تطبیق بلوک و مدول برشی جهت استخراج ویژگی‌های کشسانی بافت کبد برای تمایز میان کبد سالم و استئاتوز کبدی با کمینه کردن میزان دخالت کاربر و بدون توجه به تجربه و مهارت وی امکان دارد.

**کلیدواژه‌ها**: امواج فراصدا، پردازش تصویر، تخمین جابجایی، الگوریتم تطبیق بلوک، مدول برشی، کبد چرب.

## ۱. مقدمه

بیماری کبد چرب غیرالکلی (ب‌ک‌چ‌غ‌ا)[۱] موسوم به اِن‌اِی‌اِف‌اِل‌دی، شایع‌ترین بیماری کبدی است که حدود ۲۵ درصد جمعیت جهان را تحت تاثیر قرار داده است [۱ و ۲]. کبد طبیعی دارای ۵ گرم چربی در ۱۰۰ گرم وزن خود می‌باشد. هرگاه تجمع لیپید در یاخته کبدی بیش از ۵ درصد افزایش یابد، به این حالت "کبد چرب" گفته می‌شود [۲].

شیوع اِن‌اِی‌اِف‌اِل‌دی (ب‌ک‌چ‌غ‌ا) به موازات افزایش جهانی اضافه وزن و چاقی است که در نتیجه افزایش کالری دریافتی است و منجر به افزایش شاخص توده بدنی[۲] می‌شود [۲].

اِن‌اِی‌اِف‌اِل‌دی (ب‌ک‌چ‌غ‌ا) طیف گسترده‌ای از بیماری‌ها با نفوذ ساده چربی یا استئاتوز کبدی[۳] است. یک سوم از این بیماران استئاتوهپاتیت غیرالکلی[۴] دارند که شکل پیشرونده اِن‌اِی‌اِف‌اِل‌دی (ب‌ک‌چ‌غ‌ا) است. در این بیماران، وجود چربی موجب آسیب التهابی به یاخته‌های کبدی، فیبروز و در نهایت سیروز می‌شود [۳].

فیبروز پیشرفته موجب سیروز و کارسینوم کبدی[۵] و حتی مرگ خواهد شد. تشخیص زودهنگام اِن‌اِی‌اِف‌اِل‌دی (ب‌ک‌چ‌غ‌ا) در مراحل استئاتوز ساده و فیبروز اولیه و درمان به موقع باعث می‌شود تا روند بیماری را قبل از این که منجر به آسیب

* نویسنده پاسخگو: mokhtarm@modares.ac.ir

[1] NAFLD; Non-Alkoholic Fatty Liver Disease
[2] BMI; Body Mass Index
[3] NAFL; Non-Alcoholic Fatty Liver
[4] NASH; Non-Alcoholic Steatohepatitis
[5] HCC; Hepatocellular Carcinoma



[ Downloaded from joasi.ir on 2026-01-29 ]

پاتولوژیک برگشت‌ناپذیر به کبد شود، معکوس کند [۴]. به منظور پیشگیری از سیروز کبدی، تعیین افرادی که در گروه خطر هستند، اصلاح عوامل خطر و نظارت بر پیشرفت احتمالی آن‌ها ضروری هستند [۳].

اگرچه بیوپسی کبد به طور سنتی استاندارد طلایی برای تشخیص و مرحله‌بندی فیبروز کبدی بوده است، این روش به دلیل ماهیت تهاجمی، به عنوان یک آزمایش غربالگری پزشکی محسوب نمی‌شود. علاوه بر این، امکان خطا در نمونه‌گیری است [۵]. در نتیجه تشخیص دقیق اِن‌اِی‌اِف‌اِل‌دی (ب‌ک‌چ‌غ‌ا)، با روش‌های غیرتهاجمی و تکرار پذیر از اهمیت بالایی برخوردار است [۶].

روش‌های غیرتهاجمی، از جمله ارزیابی نشانگرهای زیستی و تصویربرداری، به طور گسترده به جای بیوپسی برای تشخیص اِن‌اِی‌اِف‌اِل‌دی (ب‌ک‌چ‌غ‌ا) استفاده می‌شود [۷].

هنگامی‌که از نظر بالینی به بیماری کبد چرب مشکوک می‌شوند، باید با تصویربرداری تأیید گردد. سونوگرافی (آوانگاری)، معمولاً اولین روش بررسی بیماران مشکوک به استئاتوز کبدی است.

این یک ارزیابی کیفی از انفیلتراسیون چربی کبد است که با تصاویر در مقیاس خاکستری قابل نمایش است. اگر درصد یاخته‌های کبدی درگیر بیش از ۳۳ درصد باشد، سونوگرافی (آوانگاری) (آوانگاری) در تشخیص استئاتوز مؤثر است.

عملکرد تشخیصی آن در درجات کم کبد چرب، محدود است. در نتیجه، یک یافته طبیعی سونوگرافی (آوانگاری) کبد، وجود استئاتوز خفیف کبد را رد نمی‌کند. علاوه بر این، سونوگرافی (آوانگاری) معمولی نمی‌تواند درجه فیبروز را ارزیابی کند [۵].

فنون الاستوگرافی (کشسان‌نگاری) با تصویربرداری فراصدا، جایگزین‌های غیرتهاجمی و مقرون‌به صرفه برای بیوپسی هستند و روشی مناسب برای پیش‌آگهی و نظارت بر تغییرات بافت‌شناسی کبد در طول درمان می‌باشند [۴].

الاستوگرافی (کشسان‌نگاری) با تصویربرداری فراصدایی بهنگام، برای ارزیابی کشسانی بافت استفاده می‌شود. این روش، سریع، ساده، قابل تکرار و قابل اعتماد برای ارزیابی فیبروز کبد است. روش الاستوگرافی (کشسان‌نگاری) بر این فرض استوار است که بافت بیمار نسبت به بافت سالم، سفت‌تر است. با استفاده از الاستوگرافی (کشسان‌نگاری)، سفتی (یا سختی) بافت را می‌توان اندازه‌گیری کرد و به تصویر تبدیل کرد [۵].

بسیاری از مطالعات نشان داده‌اند که اندازه‌گیری سفتی کبد با فنون الاستوگرافی (کشسان‌نگاری)، به شدت با فیبروز کبدی مرتبط است [۸]. در مقایسه با فیبرو اسکن، الاستوگرافی (کشسان‌نگاری) دارای عملکرد بهتری نسبت به فیبرواسکن در استئاتوز می‌باشد [۹].

فدراسیون جهانی اولتراسوند در پزشکی و زیست‌شناختی اخیراً دستورالعمل‌هایی ارائه کرده است که استفاده از فنون الاستوگرافی (کشسان‌نگاری) را برای تشخیص فیبروز پیشرفته از فیبروز اولیه را توصیه می‌کند. با این حال، سازوکار ایجاد استئاتوز کبدی با فیبروز متفاوت است.

برخی از تحقیقات در مورد تشخیص استئاتوز با الاستوگرافی (کشسان‌نگاری) عمدتاً بر استئاتوز همراه با فیبروز متمرکز شده‌اند و در زمینه کبد مبتلا به استئاتوز بدون فیبروز، مطالعات بسیار اندک است و رابطه بین شدت استئاتوز و سفتی کبد مشخص نشده است [۸].

با توجه به این که هر نوع سفتی با هر منشا پاتولوژیک موجب تغییر رفتار حرکتی بافت خواهد شد، لذا با طراحی، پیاده‌سازی و معرفی نرم‌افزار مناسب، امکان بررسی دقیق تراکم‌پذیری با هدف شناسایی و تمایز بیماری فراهم می‌آید.

بررسی حرکت در تصاویر متوالی فراصدایی، در واقع توزیع دو-بعدی از سرعت است که از تغییرات روشنایی هر پیکسل از تصویر حاصل می‌شود. برای تخمین حرکت معمولا می‌بایست تعدادی تصاویر متوالی از یک صفحه دینامیک (پویان) گرفته شود. این تصاویر به یک تخمین‌گر داده می‌شود تا بردارهای حرکت محاسبه گردد.

در برآورد حرکت، می‌بایست قاب‌های متوالی یک فیلم تحلیل شوند. الگوریتم انطباق بلوک یکی از این تخمین‌گرها است. لذا در مطالعه حاضر با ثبت تصاویر فراصدایی متوالی در طول تنش دینامیک (پویان) به بافت کبد، تراکم‌پذیری بافت کبد در راستای طولی با الگوریتم تطبیق بلوک استخراج می‌شود.

با توجه به تنش اعمال شده و جابجایی لحظه‌ای بافت کبد در راستای طولی، مدول برشی محاسبه خواهد شد. مدول برشی بیماران با کبد چرب با کبد افراد سالم مقایسه خواهد شد. این روش کارایی تصویربرداری فراصدایی را در تشخیص ضایعه در مراحل اولیه ممکن خواهد ساخت.



[ Downloaded from joasi.ir on 2026-01-29 ]

دستگاه فیبروسکن[1] بر اساس اندازه‌گیری سرعت موج برشی کار می‌کند. در این روش، یک موج ۵۰ مگاهرتز از یک مبدل کوچک در انتهای یک پروب فراصوت به کبد منتقل می‌شود. پروب هم‌چنین دارای یک مبدل در انتهای آن است که می‌تواند سرعت موج برشی (بر حسب متر بر ثانیه) را هنگام عبور این موج از کبد اندازه‌گیری کند.
سپس، سرعت موج برشی می‌تواند به سفتی کبد تبدیل شود که بر حسب کیلوپاسکال بیان می‌شود. اساساً، این فناوری سرعت موج صوتی عبوری از کبد را اندازه‌گیری می‌کند و سپس آن اندازه‌گیری را به اندازه‌گیری سفتی کبد تبدیل می‌کند. کل فرآیند اغلب به عنوان الاستوگرافی (کشسان‌نگاری) سونوگرافی (آوانگاری) کبد شناخته می‌شود.

## ۲. مواد و روش

### ۲-۱. انتخاب نمونه

در این مطالعه، ۹ مرد و ۱۸ زن (۲۰-۵۰ سال) بررسی شدند. ۱۵ نفر کبد سالم (۳۲±۱۱ سال و میانگین شاخص توده بدنی ۲۳ کیلوگرم بر متر مربع) و ۱۲ نفر کبد چرب (۱۰±۴۲ سال و میانگین شاخص توده بدنی ۲ کیلوگرم بر مترمربع) داشتند. سونولوژیست (آوانگاردان)، کبد سالم و کبد چرب را بر اساس روشنایی تصویر و به صورت کیفی تایید کرد.
معیارهای خروج این مطالعه شامل، وجود سابقه بیماری قبلی کبدی، گوارشی و قلبی و مصرف داروهای استروییدی و الکل می‌باشند.
هم‌چنین، افراد دیابتی، مبتلا به سیروز، مایع آزاد شکم، پرفشاری خون و طحال بزرگ از مطالعه خارج شدند. گروه سالم دارای آزمایش خون بهنجار هستند و نتایج سونوگرافی (آوانگاری) آن‌ها علایمی به نفع کبد چرب نداشت. روش انجام این مطالعه مورد تایید کمیته اخلاق دانشگاه تربیت مدرس[2] قرار گرفت.

### ۲-۲. سامانه تصویربرداری

تصاویر حاصل از سونوگرافی (آوانگاری) از کبد بیماران (کبد چرب) و افراد سالم در بخش سونوگرافی (آوانگاری) بیمارستان امام خمینی (ره) تهران و توسط یک سونولوژیست (آوانگاردان) گرفته شدند. تمامی تصاویر توسط دستگاه سونوگرافی (آوانگاری)[3] نمونه آرسی۸۵ (ساخت شهر سئول، کشور کره جنوبی)، مجهز به پروب آرایه خطی با محدوده بسامدی ۲ تا ۹ مگاهرتز و پروب آرایه منحنی با محدوده بسامدی ۱-۷ مگاهرتز با امکان تصویربرداری دو-بعدی مُد شدت با بسامد نمونه‌برداری ۳۰ قاب[4] در ثانیه به دست آمدند.
بررسی‌های سونوگرافی (آوانگاری) با عمق تصویربرداری ۷-۲۴ سانتی‌متر و ابعاد تصویر۶۴۰×۴۸۰ بر حسب پیکسل، انجام گرفتند. با توجه به قدرت تفکیک تصاویر، اندازه هر پیکسل ۰/۱۹ میلی‌متر حاصل شد. تصویربرداری در این مطالعه در محدوده بسامدی ۵ مگاهرتز انجام شد.

### ۲-۳. نرم‌افزارهای مورد استفاده

تجزیه و تحلیل آماری در این مطالعه با استفاده از نرم‌افزار اِس‌پی‌اِس‌اِس۳[5] نسخه ۲۱ برای تحلیل متغیرها و ارزیابی تفاوت بین گروه‌ها صورت گرفت.
هیستوگرام ارائه شده در این مطالعه با استفاده از نرم‌افزار اِکسل نسخه ۲۰۱۳ برای برآورد کشسانیت (الاستیسیته) کبد، میانگین، انحراف معیار و رسم نمودارهای مربوط به شبه‌سنج‌ها (پارامترها) برای مقایسه بین گروه‌های سالم و بیمار استفاده گردید.
الگوریتم‌های مورد استفاده برای پردازش تصاویر فراصدایی در محیط متلب[6] نوشته شده‌اند. به این منظور از برنامه‌هایی در این محیط استفاده شده است که در ادامه توضیح داده می‌شوند.
با استفاده از این برنامه، فیلم‌های فراصدایی با دیستار (فرمت) اِی‌وی‌آی[7] به تصاویر با دیستار بی‌اِم‌پی[8] تبدیل می‌شوند. این برنامه اطلاعات دیگری چون تعداد کل قاب‌ها و ابعاد ماتریس تصویر را نیز در اختیار قرار می‌دهد.

### ۲-۴. روش انجام کار

تمامی افراد در اتاقی نیمه‌تاریک برای تثبیت فشار خون، ۱۰-۱۵دقیقه قبل از تصویربرداری سونوگرافی (آوانگاری) در حالت سوپاین (تعلیق) قرار می‌گیرند. تصاویر سونوگرافی (آوانگاری)

[1] Echosens
[2] IR.MODARES.REC.1400.050
[3] Samsung Medison
[4] Frame
[5] (SPSS3) SPSS V.16, Inc. Chicago, IL, USA
[6] MATLAB 7.2 (Math Software Co., Matwork, USA )
[7] AVI; Audio Video Interleaved
[8] BMP(Bitmap)



[ Downloaded from joasi.ir on 2026-01-29 ]

مُد - بی[1] از کبد به صورت ناشتا (حداقل ۴ ساعت) از مسیر بین‌دنده‌ای یا اینترکوستال فوقانی راست در اواسط تنفس (نفس خود را نگه دارند و از دم عمیق یا بازدم، خودداری کنند) به مدت زمان ۳ ثانیه ثبت شد.

ابتدا همه بیماران تحت معاینه سونوگرافی (آوانگاری) مد-بی از کبد به عنوان ابزاری برای تشخیص استئاتوز قرار گرفتند. سامانه گیج فشار توسط واسط به پروب مولد فراصدا متصل شد. همزمان با ثبت تصاویر از بافت کبد (در ناحیه کبد چرب)، بارگذاری استاتیک (ایستان) در محدوده ۰/۵ -۱ نیوتن به بافت کبد وارد شد.

این نیروسنج امکان بررسی و پایش تنش اعمالی در طول فرایند ثبت تصویر را دارد. همزمان با اعمال فشار تصاویر متوالی فراصدایی با ۳۰ قاب در ثانیه ثبت شد. برای کاهش خطای تکرارپذیری، ثبت تصاویر متوالی برای هر فرد سه بار انجام گردید. دلیل انتخاب نیرو در این محدوده، عدم خروج از رفتار غیرخطی بافت در طول تراکم آن است.

برای استخراج رفتار مکانیکی بافت، با استفاده از الگوریتم پردازشی تخمین حرکت، تراکم‌پذیری بافت کبد در راستای برشی استخراج خواهد شد. بر اساس تراکم‌پذیری، مدول کشسانی (الاستیک) برشی برآورد می‌شود.

تصاویر فراصدای مُد بی متوالی در طول اعمال تنش با دیستار اِی‌وی‌آی ذخیره می‌شود. بعد از انتقال به رایانه شخصی، توسط برنامه متلب به قاب‌های متوالی با دیستار بی‌اِم‌پی تبدیل می‌گردد (شکل ۱).

برای تخمین مدول برشی، از الگوریتم تطبیق بلوک با انتخاب یک پنجره (یا بلوک) در قاب اول به عنوان بلوک مرجع ۱ و یافتن مشابه‌ترین بلوک نسبت به بلوک مرجع در قاب‌های بعدی است (شکل ۲).

مشابه‌ترین بلوک، بلوکی است که مجموع قدر مطلق اختلاف‌ها را به حداقل می‌رساند[۱۰]. در طی اسکن (رُوبِش) پنجره جست‌وجو، شباهت میان بلوک مرجع و بلوک مقایسه، اندازه‌گیری می‌شود. هدف، یافتن بلوکی است که اختلاف میان بلوک مقایسه و بلوک مرجع را کمینه کند. بردار میان مکان این بلوک و مکان بلوک مرجع، بردار جابه‌جایی را نشان می‌دهد.

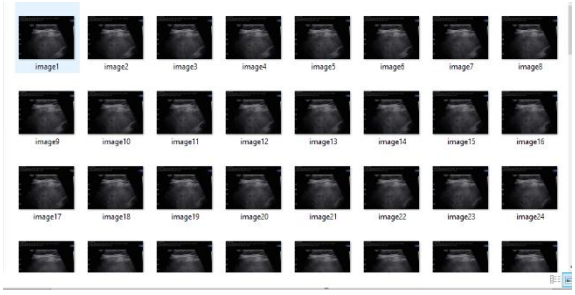

**شکل ۱** تصاویر فراصدایی مد بی متوالی تحت شرایط بدون تنش و با اعمال تنش.

**شکل ۲** انتخاب یک پنجره (یا بلوک) در قاب اول به عنوان بلوک مرجع ۱ و یافتن مشابه ترین بلوک نسبت به بلوک مرجع در قاب‌های بعدی.

با اجرای برنامه برای دو قاب متوالی، برنامه برای قاب‌های متوالی بعدی به ترتیب ظهور ادامه می‌یابد و فاصله لحظه‌ای دو بلوک انتخابی دریافت کبد اندازه‌گیری می‌شود.

سپس، با تفاضل مختصات کبد در قاب مورد بررسی و در ناحیه پایه انتخاب شده توسط کاربر، تغییرات طولی به دست می‌آید. پس از این که آهنگ تغییرات طولی استرین (کُرنِش) بافت کبد در طول تنش وارد شده به دست آمد، استرین (کُرنِش) برشی در راستای ایکس[2] جهت برآورد مدول کشسانی برشی[3] استخراج می‌شود. برای کاهش خطا برآورد جابجایی طولی سه بار متوالی اجرا می‌شود و از مقادیر به دست آمده، میانگین گرفته می‌شود.

برای اعتبارسنجی اندازه‌گیری جابجایی طولی، تغییرات لحظه‌ای جابجایی طولی بافت کبد سالم استخراج شد. سپس، قاب‌های متوالی با اندازه پیکسل ۰/۱۹ میلی‌متر با روش دستی و توسط نرم‌افزار ایمیج تولز[4] اندازه‌گیری و جابجایی طولی

[1] B-mode
[2] X
[3] G=stress/shear strain
[4] Image Tools



[ Downloaded from joasi.ir on 2026-01-29 ]

حاصل شد. شکل ۳ نمونه‌ای از نتایج استخراج خودکار جابجایی طولی بافت یک فرد با استفاده از الگوریتم تطبیق بلوک و مقایسه آن با روش دستی را نشان می‌دهد.

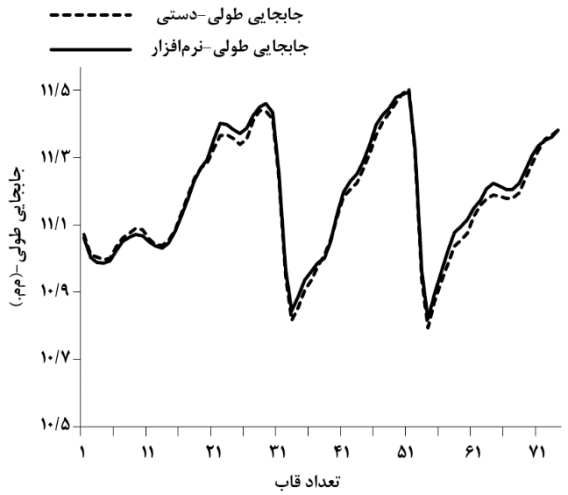


**شکل ۳** نمونه‌ای از نتایج استخراج خودکار جابجایی طولی بافت یک فرد با استفاده از الگوریتم تطبیق بلوک (خط توپر) و مقایسه آن با روش دستی (نقطه چین). محور افقی شماره قاب‌ها و محور عمودی جابجایی طولی برحسب میلی‌متر با تفکیک زمانی ۳۳ میلی‌ثانیه است.

## ۲-۳. تحلیل آماری

در این مطالعه نتایج استخراج خودکار جابجایی طولی بافت کبد سالم و چرب به عنوان نمونه ارزیابی شده است و کلیه نتایج به صورت میانگین ± انحراف معیار ارائه شده‌اند.

به منظور اعتبارسنجی الگوریتم تطبیق بلوک، میزان توافق میان آهنگ تغییرات طولی برآوردشده با روش خودکار با آهنگ تغییرات طولی اندازه‌گیری‌شده به روش دستی[1]، از تحلیل آماری همبستگی پیرسون با محدوده توافق[2] ۹۵ درصد انجام شد.

تمام تجزیه و تحلیل‌های آماری با استفاده از نرم‌افزار اِس‌پی‌اِس‌اِس-۲۱[3] با آزمون مستقل تی[4] با سطح معنی‌دار ۰٫۹۵ ($p<۰٫۰۵$) مورد ارزیابی قرار گرفتند.

## ۳. نتایج

در اعتبارسنجی، آزمون زوجی تی[5] با سطح معنی‌داری ۹۵ درصد تمایز معنی‌داری را میان دو روش خودکار و دستی نشان نداد. با استفاده از تحلیل آماری همبستگی پیرسون و بِلاند-آلتمن[6] اختلاف میان آهنگ تغییرات طولی برآوردشده به روش خودکار با آهنگ تغییرات طولی اندازه‌گیری‌شده به روش دستی بررسی شد (شکل ۴).

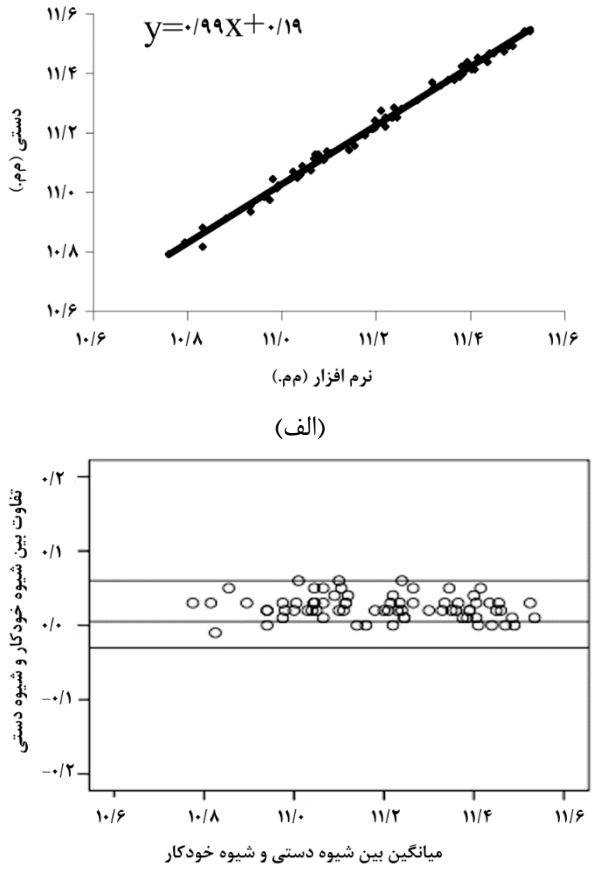


**شکل ۴** الف) همبستگی میان جابجایی طولی بافت اندازه‌گیری شده به روش خودکار با اندازه‌گیری به روش دستی (با ضریب همبستگی ۰٫۹۰ و عدد P کوچک تر از ۰٫۰۵). ب) نمودار بِلاند-آلتمن با ۹۵ درصد توافق.

**جدول ۱** میانگین و انحراف معیار سن، شاخص توده بدنی و مدول کشسانی برشی پارانشیم کبد سالم و چرب.

| نمونه شبه‌سنج | تعداد | سن (سال) | شاخص توده بدنی ($kg/m^2$) | مدول کشسانی برشی(kPa) |
|---|---|---|---|---|
| سالم | ۱۵ | ۳۲±۱۱ | ۲۲٫۸±۳٫۲ | ۲٫۳±۰٫۶۷ |
| بیمار | ۱۲ | ۴۲±۱۰ | ۲۸٫۵±۴٫۸ | ۵٫۵۱±۰٫۸۵ |
| عدد P | | ۰٫۰۳ | ۰٫۰۱ | ۰٫۰۰۰ |

[1] Image tools
[2] LOA; limit of agreements
[3] SPSS-21
[4] Independent t-test
[5] Paired-t-test
[6] Bland-Altman



[ Downloaded from joasi.ir on 2026-01-29 ]

همبستگی معنی‌داری میان تغییرات لحظه‌ای جابجایی طولی بافت اندازه‌گیری شده به روش دستی (x) و روش خودکار (y) ملاحظه شد (با ضریب همبستگی ۰٫۹۰ و عدد P کوچک‌تر از ۰٫۰۵). تابع رگرسیون در شکل ۴-الف میان جابجایی طولی به روش دستی و خودکار به ترتیب زیر است.

$$y=۰٫۹۹x+۰٫۱۹ \quad (۱)$$

نتایج تحلیل بِلاند-آلتمن برای بررسی اختلاف میان اندازه‌گیری تغییرات طولی بافت در دو روش خودکار و دستی، نسبت به متوسط هر دو مشاهده در شکل ۴-ب آمده است. خط میانی، میانگین اختلاف بین دو روش را نشان می‌دهد. خطوط خارجی‌تر مؤید ۱٫۹۶ برابر انحراف معیار است. تحلیل بِلاند-آلتمن با محدوده توافق، ۰٫۰۱- تا ۰٫۰۵ میلی متر و میانگین اختلاف‌ها (۰٫۰۲±۰٫۰۳) میلی‌متر نشان داد میان دو روش خودکار و روش دستی توافق معنی‌داری وجود دارد (شکل ۴ ب).

در جدول ۱ میانگین و انحراف معیار مدول کشسانی برشی پارانشیم کبد سالم و بیمار، در طی تنش اعمال‌شده، ارایه شده است.

مقایسه میانگین مقادیر مدول برشی در افراد سالم و بیمار نشان داد که آسیب بافت کبد موجب افزایش معنی‌دار مدول برشی شد (عدد P کوچک‌تر از ۰٫۰۵). زیرا چرب شدن بافت کبد باعث افزایش سفتی آن می‌شود که آن خود باعث انعطاف‌پذیری کم‌تر در هنگام قرار گرفتن تحت تنش می‌شود.

## ۴. بحث

استئاتوز کبدی، تجمع چربی‌های اضافی (به طور عمده‌تری گلیسیرید) در یاخته‌های کبدی است. استئاتوز می‌تواند به دلایل مختلفی مانند مصرف الکل، هپاتیت ویروسی یا اختلال متابولیک ایجاد شود. زمانی که علت استئاتوز ناشی از اختلال متابولیک باشد، اِن‌اِی‌اِف‌اِل‌دی (ب‌ک‌چ‌غ‌ا) نامیده شود.

استئاتوز جدا شده یک وضعیت خوش خیم و برگشت‌پذیر در نظر گرفته می‌شود. با این حال، هنگامی‌که استئاتوز با التهاب همراه باشد (استئاتو-هپاتیت) می‌تواند به فیبروز کبدی تبدیل شود. فیبروز به سیروز، نارسایی کبد یا کارسینوم کبدی پیشرفت می‌کند.

تقریباً در ۳۰ درصد از بیماران اِن‌اِی‌اِف‌اِل‌دی (ب‌ک‌چ‌غ‌ا)، استئاتوز با التهاب کبد همراه است که می‌تواند منجر به استئاتو-هپاتیت غیرالکلی شود که پیامد شدیدتری دارد [۱۱]. شیوع اِن‌اِی‌اِف‌اِل‌دی (ب‌ک‌چ‌غ‌ا) در طول سه دهه گذشته در کنار همه‌گیری‌های رو به رشد چاقی، دیابت و سندرم متابولیک به طور مداوم در حال افزایش است.

در حال حاضر، شایع‌ترین علت آزمایش‌های غیرطبیعی کبد و بیماری مزمن کبدی در کشورهای غربی است و پیش‌بینی می‌شود که با توجه به شیوع فزاینده چاقی و کاهش هپاتیت سی با روش‌های درمانی، در آینده نزدیک به رایج‌ترین نشانه پیوند کبد تبدیل شود [۱۲].

توانایی ما برای مطالعه اِن‌اِی‌اِف‌اِل‌دی (ب‌ک‌چ‌غ‌ا) به لطف پیشرفت‌های چشمگیر در تصویربرداری نوین و پتانسیلی که آن‌ها برای ارزیابی غیرتهاجمی‌کبد ارائه می‌دهند، بسیار گسترش یافته است.

نمونه‌برداری به عنوان یک "استاندارد طلایی" تهاجمی‌است لذا تصویربرداری با توجه به ارزیابی غیرتهاجمی‌کبد مورد پذیرش قرار گرفته است. معتبرترین فنون مبتنی بر امواج غیریونساز، تصویربرداری فراصدا و بازآوایی[1] (تشدید) مغناطیسی است.

به منظور پیش‌بینی سازوکارهای آسیب بافت در طول پیشرفت بیماری‌های کبدی و هم‌چنین حفظ کبد برای پیوند، درک بهتری از رابطه بین خواص مکانیکی بافت کبد ضروری است [۱۳]. خواص مکانیکی اندام‌های انسان به زیرساختار بافت آن‌ها بستگی دارد. در شرایط بیماری، تغییراتی در رفتار مکانیکی اندام‌ها ایجاد می‌شوند [۱۴].

بنابراین، در مطالعه حاضر روشی غیرتهاجمی‌برای استخراج مدول کشسانی برشی در بافت کبد پیشنهاد شده است. در این مطالعه مدول کشسانی برشی کبد چرب نسبت به کبد سالم، ۴۲ درصد افزایش معنی‌دار داشت که می‌تواند به دلیل کاهش کشش ناشی از تخریب بافت کبد باشد. زیرا چرب شدن بافت کبد باعث افزایش سفتی شده و انعطاف‌پذیری در هنگام قرار گرفتن تحت تنش کم‌تر می‌شود.

مطالعه حاضر محدود به استفاده از الگوریتم تطبیق بلوک در تخمین جابه‌جایی طولی بافت کبد می‌باشد. این الگوریتم دارای محدودیت در تعیین ابعاد بلوک می‌باشد و امکان تخمین حرکت بلوک‌هایی با ابعاد بسیارکوچک در آن وجود ندارد.

[1] Resonance



[ Downloaded from joasi.ir on 2026-01-29 ]

نتایج حاصل از مطالعه حاضر نشان می‌دهند که با استفاده از الگوریتم تطبیق بلوک امکان ارزیابی لحظه‌ای جابه‌جایی بافت کبد در راستای طولی فراهم است.

این روش وابستگی کم‌تری به تجربه کاربر داشته، از قرائت‌های متفاوت متخصصین می‌کاهد و از تکرارپذیری بالایی برخوردار است. با استخراج جابه‌جایی طولی بافت کبد می‌توان شبه‌سنج مکانیکی کبد را که شبه‌سنجی شناخته‌شده در تمایز کبد سالم و استاتیک (ایستان) است، برآورد نمود.

نتایج این بررسی حاکی از آن است که این روش با پراکندگی کم به کاربر وابسته نیست و به صورت خودکار و تنها با تعیین بلوک در یک قاب قادر به استخراج حرکت طولی بافت کبد در قاب‌های متوالی می‌باشد.

## ۵. نتیجه‌گیری

شبه‌سنج مدول برشی، ابزاری مناسب برای ارزیابی کمی‌رفتار کشسانی (الاستیسیته) کبد در استئاتوز کبدی و مقایسه آن با کبد سالم و ارزیابی ارتباط بین شدت استئاتوز و سفتی کبد می‌باشد.

## تقدیر و تشکر

این تحقیق قسمتی از پایان‌نامه کارشناسی‌ارشد رشته فیزیک پزشکی دانشکده علوم پزشکی دانشگاه تربیت مدرس است.

## تضاد منافع

این مطالعه تضاد منافع ندارد.

## فهرست منابع

[1] A. Mansour, E. Bayoumy, A. ElGhandour, M. El-Talkawy, S. Badr, A. Ahmed, “Assessment of hepatic fibrosis and steatosis by vibration-controlled transient elastography and controlled attenuation parameter versus non-invasive assessment scores in patients with non-alcoholic fatty liver disease”, Egyptian Liver Journal, vol. 10, no. 33, pp. 1-10, 2020.

[2] L. Heyens, D. Busschots, G. Koek, G. Robaeys, S. Francque, “Liver fibrosis in non-alcoholic fatty liver disease: From liver biopsy to non-invasive biomarkers in diagnosis and treatment”, Frontiers in Medicine, vol. 8, no. 615978, pp. 1-20, 2021.

[3] I. Mikolasevic, T. Juric, M. Klapan, P. Madzar, N. Krolo, D. Kolovrat, I. Jurica, I. Kedmenec, D. Kihas, D. Ilovaca, I. Erstic, V. Haralovic, D. Cavlina, E. Dejhalla, D. Erdeljac, B. Vukalovic, N. Skenderevic, S. Milic, “Non-alcoholic fatty liver disease and transient elastography”, Exploration of Medicine, vol. 1, no. 1, pp. 205-217, 2020.

[4] S. Poul, K. Parker, “Fat and fibrosis as confounding cofactors in viscoelastic measurements of the liver”, Physics in Medicine and Biology, vol. 66, pp. 1-10, 2021.

[5] F. Villami, M. Barbero, N. Massenzio, M. Sandra, S. Kozimae, F. Cairo, R. Belloni, J. Mariani, M. Gazari, P. Coisson, S. Gallardo, P. Cocco, C. Riboldi, P. Gallardo, “Prevalence of non-alcoholic fatty liver disease and liver fibrosis in a general population cohort from Argentina”, Annals of Hepatology, vol. 28, pp. 101-111, 2023.

[6] R. Villani, P. Lupo, M. Sangineto, A. Romano, G. Serviddio, “Liver ultrasound elastography in non-alcoholic fatty liver disease: A state-of-the-art summary”, Diagnostics, vol. 13, pp. 1236-1254, 2023.

[7] J. Zhou, J. Cai, Z. She, H. Li, “Noninvasive evaluation of nonalcoholic fatty liver disease: Current evidence and practice”, World Journal of Gastroenterology, vol. 25, pp. 1307-1326, 2019.

[8] P. Zhaoke, M. Wang, H. Lin, Y. Guo, S. Chen, X. Diao, H. Xia, G. Liu, J. Zeng, X. Zhang, X. Chen, “Viscoelasticity measured by shear wave elastography in a rat model of nonalcoholic fatty liver disease: Comparison with dynamic mechanical analysis”, BioMedical Engineering OnLine, vol. 20, no. 45, pp. 1-16, 2021.

[9] S. Min Lee, M. Kim, Y. Hee Yoon, W. Hong, H. Ha, K. Lee, J. Choe, J. Lee, S. Yoon, J. Han, “Comparison of Point and Two-dimensional Shear Wave Elastography for the Evaluation of Liver Fibrosis”, Ultrasonography, vol. 39, pp. 288-297, 2020.

[10] M. Rafati, M. Mokhtari-Dizaji, H. Saberi, E. Soleimani, “Extraction of the longitudinal movement of the carotid artery wall using consecutive ultrasonic images: A block matching algorithm”, Iranian Journal of Medical Physics, vol. 8, pp. 49-59, 2011.

[11] M. Sasso, S. Audière, A. Kemgang, F. Gaouar, C. Corpechot, O. Chazouillères, C. Fournier, O. Golsztejn, S. Prince, Y. Menu, L. Sandrin,



[ Downloaded from joasi.ir on 2026-01-29 ]

V. Miette, "Liver steatosis assessed by controlled attenuation parameter (CAP) measured with the XL probe of the fibroscan: a pilot study assessing diagnostic accuracy", Ultrasound in Medicine and Biology, vol. 42, pp. 92-103, 2016.

[12] M. Younossi, "Non-alcoholic fatty liver disease: A global public health perspective", Journal of Hepatology, vol. 70, pp. 531-544, 2019.

[13] B. Yarpuzlu, M. Ayyildiz, O. Tok, R. Aktas, C. Basdogan, "Correlation between the mechanical and histological properties of liver tissue", Journal of the Mechanical Behavior of Biomedical Materials, vol. 29, pp. 403-416, 2014.

[14] E. Mazza, A. Nava, D. Hahnloser, W. Jochum, M. Bajka, "The mechanical response of human liver and its relation to histology: An in vivo study", Medical Image Analysis, vol. 11, pp. 663-672, 2007.

[ Downloaded from joasi.ir on 2026-01-29 ]