

(Research Article)

Processing of consecutive ultrasound images of liver tissue with block matching algorithm to extract shear modulus of fatty liver tissue

Sedighe Talebian-Darzi¹, Manijhe Mokhtari-Dizaji^{1*}, Niloofar Ayoobi-Yazdi²

¹Department of Medical Physics, Faculty of Medical Sciences, Tarbiat Modares University

²Imam Khomeini Hospital, Faculty of Medical Sciences, Tehran University of Medical Sciences

Revised: 2024/09/14, Accepted: 2024/12/14

Abstract

The most obvious change caused by hepatic steatosis is the decreased flexibility of liver tissue. This study presents the shear displacement of liver fatty tissue from sequential B-mode ultrasound images using the block-matching algorithm. In this study, 9 men and 18 women without any underlying liver disease were examined. Ultrasound imaging was performed on individuals with both healthy and fatty livers to confirm the disease based on image brightness. The stored consecutive ultrasound images of liver tissue during stress were processed using a motion estimation algorithm to extract tissue compressibility. The shear modulus was calculated based on the relative changes in length under compressive stress. Differentiation between the two groups was performed using an independent t-test with a significance level of 0.95. The results showed a considerable increase in the mean shear modulus of fatty liver (5.41 ± 0.86 kPa) compared to healthy liver (2.30 ± 0.68 kPa) ($P < 0.05$). Algorithm validation was conducted through manual measurement. The results indicate that the use of the block-matching algorithm to extract the elastic properties of liver tissue can effectively distinguish between healthy liver and hepatic steatosis while minimizing user intervention.

Keywords: Ultrasound waves, Image processing, Displacement estimation, Block matching algorithm, Shear modulus, Fatty liver.

pp. 17-25 (In Persian)

* Corresponding author: mokhtarm@modares.ac.ir

پردازش تصاویر فراصدایی متوالی بافت کبد با الگوریتم تطبیق بلوک برای استخراج مدول برشی بافت کبد چرب

صدیقه طالبیان درزی^۱، منیژه مختاری دیزجی^{۱*}، نیلوفر ایوبی یزدی^۲

^۱ گروه فیزیک پزشکی، دانشکده علوم پزشکی، دانشگاه تربیت مدرس

^۲ بیمارستان امام خمینی، دانشکده علوم پزشکی، دانشگاه علوم پزشکی تهران

دریافت: ۱۴۰۳/۰۶/۲۴، پذیرش: ۱۴۰۳/۰۹/۲۴

چکیده

واضح‌ترین تغییرات ناشی از استئاتوز کبدی، کاهش انعطاف‌پذیری بافت کبد است. در این مطالعه با الگوریتم تطبیق بلوک، جابجایی برشی بافت کبد چرب از تصاویر متوالی فراصدایی مد B ارائه می‌شود. در این مطالعه ۹ مرد و ۱۸ زن، بدون هیچ بیماری زمینه‌ای و کبدی، بررسی شدند. تصویربرداری با دستگاه سونوگرافی (آوانگاری)، بر روی افراد با کبد سالم و کبد چرب جهت تایید بیماری، بر اساس روشی تصویر انجام شد. تصاویر فراصدایی متوالی بافت کبد در طول اعمال تنش خارجی ثابت و ذخیره شد. تصاویر متوالی با الگوریتم تخمین حرکت پردازش شد و تراکم‌پذیری بافت کبد استخراج شد. بر اساس تغییرات نسبی طول تحت فشار تراکمی، مدول برشی محاسبه شد. تمایز دو گروه با آزمون تی مستقل و سطح معنی‌دار ۰/۹۵ انجام شد. نتایج افزایش معنی‌دار میانگین مدول برشی کبد چرب (۵/۴۱±۰/۸۶ کیلوپاسکال) نسبت به کبد سالم (۲/۳۰±۰/۶۸ کیلوپاسکال) را نشان دادند (عدد P کم‌تر از ۰/۰۵). اعتبارسنجی الگوریتم با اندازه‌گیری دستی انجام شد. نتایج نشان دادند استفاده از الگوریتم تطبیق بلوک و مدول برشی جهت استخراج ویژگی‌های کشسانی بافت کبد برای تمایز میان کبد سالم و استئاتوز کبدی با کمینه کردن میزان دخالت کاربر و بدون توجه به تجربه و مهارت وی امکان دارد.

کلیدواژه‌ها: امواج فراصدا، پردازش تصویر، تخمین جابجایی، الگوریتم تطبیق بلوک، مدول برشی، کبد چرب.

۱. مقدمه

بیماری کبد چرب غیرالکلی (بک‌چ‌غ)^۱ موسوم به *ان‌ای‌اف‌ال‌دی*، شایع‌ترین بیماری کبدی است که حدود ۲۵ درصد جمعیت جهان را تحت تاثیر قرار داده است [۱ و ۲]. کبد طبیعی دارای ۵ گرم چربی در ۱۰۰ گرم وزن خود می‌باشد. هرگاه تجمع لیپید در یاخته کبدی بیش از ۵ درصد افزایش یابد، به این حالت "کبد چرب" گفته می‌شود [۲]. شیوع *ان‌ای‌اف‌ال‌دی* (بک‌چ‌غ) به موازات افزایش جهانی اضافه وزن و چاقی است که در نتیجه افزایش کالری دریافتی است و منجر به افزایش شاخص توده بدنی^۲ می‌شود [۲].

ان‌ای‌اف‌ال‌دی (بک‌چ‌غ) طیف گسترده‌ای از بیماری‌ها با نفوذ ساده چربی یا استئاتوز کبدی^۳ است. یک سوم از این بیماران استئاتوهپاتیت غیرالکلی^۴ دارند که شکل پیشرونده *ان‌ای‌اف‌ال‌دی* (بک‌چ‌غ) است. در این بیماران، وجود چربی موجب آسیب التهابی به یاخته‌های کبدی، فیبروز و در نهایت سیروز می‌شود [۳].

فیبروز پیشرفته موجب سیروز و کارسینوم کبدی^۵ و حتی مرگ خواهد شد. تشخیص زودهنگام *ان‌ای‌اف‌ال‌دی* (بک‌چ‌غ) در مراحل استئاتوز ساده و فیبروز اولیه و درمان به موقع باعث می‌شود تا روند بیماری را قبل از این که منجر به آسیب

* نویسنده پاسخگو: mokhtarm@modares.ac.ir

¹ NAFLD; Non-Alcoholic Fatty Liver Disease

² BMI; Body Mass Index

³ NAFL; Non-Alcoholic Fatty Liver

⁴ NASH; Non-Alcoholic Steatohepatitis

⁵ HCC; Hepatocellular Carcinoma

بسياري از مطالعات نشان داده‌اند كه اندازه‌گيري سفتي كبد با فنون الاستوگرافي (كشسان‌نگاري)، به شدت با فيبروز كبدي مرتبط است [۸]. در مقايسه با فيبرو اسكن، الاستوگرافي (كشسان‌نگاري) داراي عملکرد بهتري نسبت به فيبرواسكن در استئاتوز مي‌باشد [۹].

فدراسيون جهاني اولتراسوند در پزشكي و زيست‌شناختي اخيراً دستورالعمل‌هايي ارائه کرده است كه استفاده از فنون الاستوگرافي (كشسان‌نگاري) را براي تشخيص فيبروز پيشرفته از فيبروز اوليه را توصيه مي‌كند. با اين حال، سازوكار ايجاد استئاتوز كبدي با فيبروز متفاوت است.

برخي از تحقيقات در مورد تشخيص استئاتوز با الاستوگرافي (كشسان‌نگاري) عمدتاً بر استئاتوز همراه با فيبروز متمرکز شده‌اند و در زمينه كبد مبتلا به استئاتوز بدون فيبروز، مطالعات بسيار اندك است و رابطه بين شدت استئاتوز و سفتي كبد مشخص نشده است [۸].

با توجه به اين كه هر نوع سفتي با هر منشا پاتولوژيك موجب تغيير رفتار حركتي بافت خواهد شد، لذا با طراحي، پياده‌سازي و معرفي نرم‌افزار مناسب، امكان بررسي دقيق تراكم‌پذيري با هدف شناسايي و تمايز بيماري فراهم مي‌آيد.

بررسي حركت در تصاوير متوالي فراصدايي، در واقع توزيع دو-بعدي از سرعت است كه از تغييرات روشنايي هر پيكسل از تصوير حاصل مي‌شود. براي تخمين حركت معمولاً مي‌بايست تعدادي تصاوير متوالي از يك صفحه ديناميك (پويان) گرفته شود. اين تصاوير به يك تخمين‌گر داده مي‌شود تا بردارهاي حركت محاسبه گردد.

در برآورد حركت، مي‌بايست قاب‌هاي متوالي يك فيلم تحليل شوند. الگوريتم انطباق بلوك يكي از اين تخمين‌گرها است. لذا در مطالعه حاضر با ثبت تصاوير فراصدايي متوالي در طول تنش ديناميك (پويان) به بافت كبد، تراكم‌پذيري بافت كبد در راستاي طولی با الگوريتم تطبيق بلوك استخراج مي‌شود.

با توجه به تنش اعمال شده و جابجايي لحظه‌اي بافت كبد در راستاي طولی، مدول برشي محاسبه خواهد شد. مدول برشي بيماران با كبد چرب با كبد افراد سالم مقايسه خواهد شد. اين روش كارايي تصويربرداري فراصدايي را در تشخيص ضايعه در مراحل اوليه ممكن خواهد ساخت.

پاتولوژيك برگشت‌ناپذير به كبد شود، معكوس كند [۴]. به منظور پيشگيري از سيروز كبدي، تعيين افرادي كه در گروه خطر هستند، اصلاح عوامل خطر و نظارت بر پيشرفت احتمالي آن‌ها ضروري هستند [۳].

اگرچه بيوپسي كبد به طور سنتي استاندارد طلايي براي تشخيص و مرحله‌بندي فيبروز كبدي بوده است، اين روش به دليل ماهيت تهاجمي، به عنوان يك آزمايش غربالگري پزشكي محسوب نمي‌شود. علاوه بر اين، امكان خطا در نمونه‌گيري است [۵]. در نتيجه تشخيص دقيق اين‌اي‌افال‌دي (ب‌ك‌چ‌غ)، با روش‌هاي غيرتهاجمي و تکرار پذير از اهميت بالايي برخوردار است [۶].

روش‌هاي غيرتهاجمي، از جمله ارزيابي نشانگرهاي زيستي و تصويربرداري، به طور گسترده به جاي بيوپسي براي تشخيص اين‌اي‌افال‌دي (ب‌ك‌چ‌غ) استفاده مي‌شود [۷].

هنگامي كه از نظر باليني به بيماري كبد چرب مشكوك مي‌شوند، بايد با تصويربرداري تأييد گردد. سونوگرافي (آوانگاري)، معمولاً اولين روش بررسي بيماران مشكوك به استئاتوز كبدي است.

اين يك ارزيابي كيفي از انفيلتراسيون چربي كبد است كه با تصاوير در مقياس خاكستري قابل نمايش است. اگر درصد ياخته‌هاي كبدي درگير بيش از ۳۳ درصد باشد، سونوگرافي (آوانگاري) (آوانگاري) در تشخيص استئاتوز مؤثر است.

عملکرد تشخيصي آن در درجات كم كبد چرب، محدود است. در نتيجه، يك يافته طبيعي سونوگرافي (آوانگاري) كبد، وجود استئاتوز خفيف كبد را رد نمي‌كند. علاوه بر اين، سونوگرافي (آوانگاري) معمولی نمی‌تواند درجه فيبروز را ارزيابي كند [۵].

فنون الاستوگرافي (كشسان‌نگاري) با تصويربرداري فراصدا، جايگزين‌هاي غيرتهاجمي و مقرون به صرفه براي بيوپسي هستند و روشي مناسب براي پيش‌آگهي و نظارت بر تغييرات بافت‌شناسي كبد در طول درمان مي‌باشند [۴].

الاستوگرافي (كشسان‌نگاري) با تصويربرداري فراصدايي بهنگام، براي ارزيابي كشساني بافت استفاده مي‌شود. اين روش، سريع، ساده، قابل تکرار و قابل اعتماد براي ارزيابي فيبروز كبد است. روش الاستوگرافي (كشسان‌نگاري) بر اين فرض استوار است كه بافت بيمار نسبت به بافت سالم، سفت‌تر است. با استفاده از الاستوگرافي (كشسان‌نگاري)، سفتي (يا سختي) بافت را مي‌توان اندازه‌گيري كرد و به تصوير تبديل كرد [۵].

امام خمینی (ره) تهران و توسط یک سونولوژیست (آوانگاردان) گرفته شدند. تمامی تصاویر توسط دستگاه سونوگرافی (آوانگاری)^۳ نمونه آرسی ۸۵ (ساخت شهر سئول، کشور کره جنوبی)، مجهز به پروب آرایه خطی با محدوده بسامدی ۲ تا ۹ مگاهرتز و پروب آرایه منحنی با محدوده بسامدی ۱-۷ مگاهرتز با امکان تصویربرداری دو-بعدی مُد شدت با بسامد نمونه‌برداری ۳۰ قاب^۴ در ثانیه به دست آمدند.

بررسی‌های سونوگرافی (آوانگاری) با عمق تصویربرداری ۷-۲۴ سانتی‌متر و ابعاد تصویر ۴۰×۴۸۰ بر حسب پیکسل، انجام گرفتند. با توجه به قدرت تفکیک تصاویر، اندازه هر پیکسل ۰/۱۹ میلی‌متر حاصل شد. تصویربرداری در این مطالعه در محدوده بسامدی ۵ مگاهرتز انجام شد.

۲-۳. نرم‌افزارهای مورد استفاده

تجزیه و تحلیل آماری در این مطالعه با استفاده از نرم‌افزار اسپ‌اس‌اس^۵ نسخه ۲۱ برای تحلیل متغیرها و ارزیابی تفاوت بین گروه‌ها صورت گرفت.

هیستوگرام ارائه شده در این مطالعه با استفاده از نرم‌افزار اکسل نسخه ۲۰۱۳ برای برآورد کشسانیت (الاستیسیته) کبد، میانگین، انحراف معیار و رسم نمودارهای مربوط به شبه‌سنج‌ها (پارامترها) برای مقایسه بین گروه‌های سالم و بیمار استفاده گردید.

الگوریتم‌های مورد استفاده برای پردازش تصاویر فراصدایی در محیط متلب^۶ نوشته شده‌اند. به این منظور از برنامه‌هایی در این محیط استفاده شده است که در ادامه توضیح داده می‌شوند. با استفاده از این برنامه، فیلم‌های فراصدایی با دیستار (فرمت ای‌وی‌آی^۷) به تصاویر با دیستار بی‌ام‌پی^۸ تبدیل می‌شوند. این برنامه اطلاعات دیگری چون تعداد کل قاب‌ها و ابعاد ماتریس تصویر را نیز در اختیار قرار می‌دهد.

۲-۴. روش انجام کار

تمامی افراد در اتاقی نیمه‌تاریک برای تثبیت فشار خون، ۱۰-۱۵ دقیقه قبل از تصویربرداری سونوگرافی (آوانگاری) در حالت سوپاین (تعلیق) قرار می‌گیرند. تصاویر سونوگرافی (آوانگاری)

دستگاه فیبروسکن^۱ بر اساس اندازه‌گیری سرعت موج برشی کار می‌کند. در این روش، یک موج ۵۰ مگاهرتز از یک مبدل کوچک در انتهای یک پروب فراصوت به کبد منتقل می‌شود. پروب همچنین دارای یک مبدل در انتهای آن است که می‌تواند سرعت موج برشی (بر حسب متر بر ثانیه) را هنگام عبور این موج از کبد اندازه‌گیری کند.

سرعت موج برشی می‌تواند به سفتی کبد تبدیل شود که بر حسب کیلوپاسکال بیان می‌شود. اساساً، این فناوری سرعت موج صوتی عبوری از کبد را اندازه‌گیری می‌کند و سپس آن اندازه‌گیری را به اندازه‌گیری سفتی کبد تبدیل می‌کند. کسل فرآیند اغلب به عنوان الاستوگرافی (کشسان‌نگاری) سونوگرافی (آوانگاری) کبد شناخته می‌شود.

۲. مواد و روش

۲-۱. انتخاب نمونه

در این مطالعه، ۹ مرد و ۱۸ زن (۲۰-۵۰ سال) بررسی شدند. ۱۵ نفر کبد سالم (۳۲±۱۱ سال و میانگین شاخص توده بدنی ۲۳ کیلوگرم بر متر مربع) و ۱۲ نفر کبد چرب (۱۰±۴۲ سال و میانگین شاخص توده بدنی ۲ کیلوگرم بر مترمربع) داشتند. سونولوژیست (آوانگاردان)، کبد سالم و کبد چرب را بر اساس روشنایی تصویر و به صورت کیفی تایید کرد.

معیارهای خروج این مطالعه شامل، وجود سابقه بیماری قلبی کبدی، گوارشی و قلبی و مصرف داروهای استروئیدی و الکل می‌باشند.

همچنین، افراد دیابتی، مبتلا به سیروز، مایع آزاد شکم، پرفشاری خون و طحال بزرگ از مطالعه خارج شدند. گروه سالم دارای آزمایش خون بهنجار هستند و نتایج سونوگرافی (آوانگاری) آن‌ها علایمی به نفع کبد چرب نداشت. روش انجام این مطالعه مورد تایید کمیته اخلاق دانشگاه تربیت مدرس^۲ قرار گرفت.

۲-۲. سامانه تصویربرداری

تصاویر حاصل از سونوگرافی (آوانگاری) از کبد بیماران (کبد چرب) و افراد سالم در بخش سونوگرافی (آوانگاری) بیمارستان

^۵ (SPSS3) SPSS V.16, Inc. Chicago, IL, USA

^۶ MATLAB 7.2 (Math Software Co., Matwork, USA)

^۷ AVI; Audio Video Interleaved

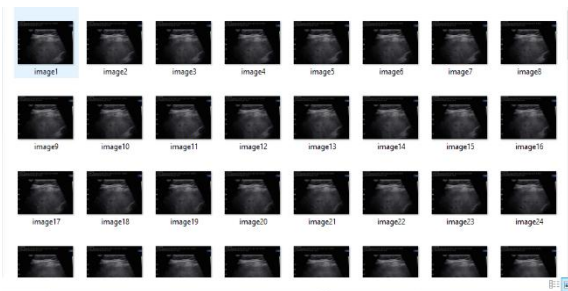^۸ BMP(Bitmap)

^۱ Echosens

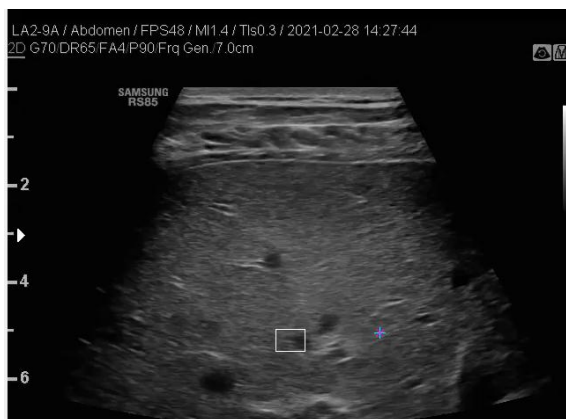^۲ IR.MODARES.REC.1400.050

^۳ Samsung Medison

^۴ Frame



شکل ۱ تصاویر فراصدايي مد بی متوالي تحت شرایط بدون تنش و با اعمال تنش.



شکل ۲ انتخاب یک پنجره (یا بلوک) در قاب اول به عنوان بلوک مرجع ۱ و یافتن مشابه ترین بلوک نسبت به بلوک مرجع در قاب‌های بعدی.

با اجرای برنامه برای دو قاب متوالي، برنامه برای قاب‌های متوالي بعدی به ترتیب ظهور ادامه می‌یابد و فاصله لحظه‌ای دو بلوک انتخابی دریافت کبد اندازه‌گیری می‌شود.

سپس، با تفاضل مختصات کبد در قاب مورد بررسی و در ناحیه پایه انتخاب شده توسط کاربر، تغییرات طولی به دست می‌آید. پس از این که آهنگ تغییرات طولی استرین (گرنش) بافت کبد در طول تنش وارد شده به دست آمد، استرین (گرنش) برشی در راستای ایکس^۲ جهت برآورد مدول کشسانی برشی^۳ استخراج می‌شود. برای کاهش خطا برآورد جابجایی طولی سه بار متوالي اجرا می‌شود و از مقادیر به دست آمده، میانگین گرفته می‌شود.

برای اعتبارسنجی اندازه‌گیری جابجایی طولی، تغییرات لحظه‌ای جابجایی طولی بافت کبد سالم استخراج شد. سپس، قاب‌های متوالي با اندازه پیکسل ۰/۱۹ میلی‌متر با روش دستی و توسط نرم‌افزار ایمیج تولز^۴ اندازه‌گیری و جابجایی طولی

مد - بی^۱ از کبد به صورت ناشتا (حداقل ۴ ساعت) از مسیر بین‌دنده‌ای یا اینترکوستال فوقانی راست در اواسط تنفس (نفس خود را نگه دارند و از دم عمیق یا بازدم، خودداری کنند) به مدت زمان ۳ ثانیه ثبت شد.

ابتدا همه بیماران تحت معاینه سونوگرافی (آوانگاری) مد-بی از کبد به عنوان ابزاری برای تشخیص استئاتوز قرار گرفتند. سامانه گیج فشار توسط واسطه به پروب مولد فراصدا متصل شد. همزمان با ثبت تصاویر از بافت کبد (در ناحیه کبد چرب)، بارگذاری استاتیک (ایستان) در محدوده ۰/۵ - ۱ نیوتن به بافت کبد وارد شد.

این نیروسنج امکان بررسی و پایش تنش اعمالی در طول فرایند ثبت تصویر را دارد. همزمان با اعمال فشار تصاویر متوالي فراصدايي با ۳۰ قاب در ثانیه ثبت شد. برای کاهش خطای تکرارپذیری، ثبت تصاویر متوالي برای هر فرد سه بار انجام گردید. دلیل انتخاب نیرو در این محدوده، عدم خروج از رفتار غیرخطی بافت در طول تراکم آن است.

برای استخراج رفتار مکانیکی بافت، با استفاده از الگوريتم پردازشی تخمین حرکت، تراکم‌پذیری بافت کبد در راستای برشی استخراج خواهد شد. بر اساس تراکم‌پذیری، مدول کشسانی (الاستیک) برشی برآورد می‌شود.

تصاویر فراصدايي مد بی متوالي در طول اعمال تنش با دیستار ای‌وی‌آی ذخیره می‌شود. بعد از انتقال به رایانه شخصی، توسط برنامه متلب به قاب‌های متوالي با دیستار بی‌ام‌پی تبدیل می‌گردد (شکل ۱).

برای تخمین مدول برشی، از الگوريتم تطبيق بلوک با انتخاب یک پنجره (یا بلوک) در قاب اول به عنوان بلوک مرجع ۱ و یافتن مشابه ترین بلوک نسبت به بلوک مرجع در قاب‌های بعدی است (شکل ۲).

مشابه ترین بلوک، بلوکی است که مجموع قدر مطلق اختلاف‌ها را به حداقل می‌رساند [۱۰]. در طی اسکن (رُوبش) پنجره جست‌وجو، شباهت میان بلوک مرجع و بلوک مقایسه، اندازه‌گیری می‌شود. هدف، یافتن بلوکی است که اختلاف میان بلوک مقایسه و بلوک مرجع را کمینه کند. بردار میان مکان این بلوک و مکان بلوک مرجع، بردار جابه‌جایی را نشان می‌دهد.

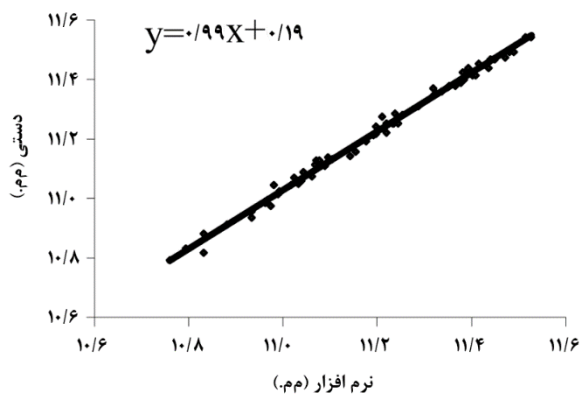
³ G=stress/shear strain

⁴ Image Tools

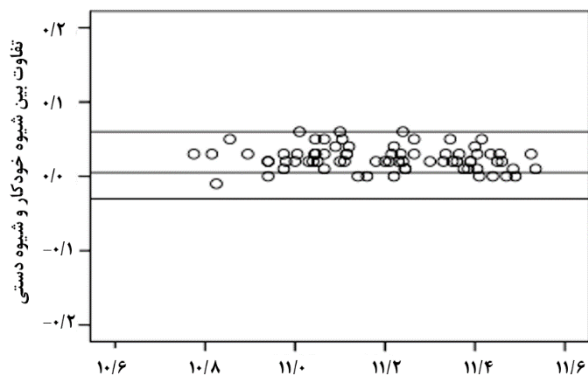
¹ B-mode

² X

نداد. با استفاده از تحليل آماری همبستگي پيرسون و پلان-آلتمن^۶ اختلاف میان آهنگ تغييرات طولی برآوردشده به روش خودکار با آهنگ تغييرات طولی اندازه‌گيري شده به روش دستی بررسی شد (شکل ۴).



(الف)



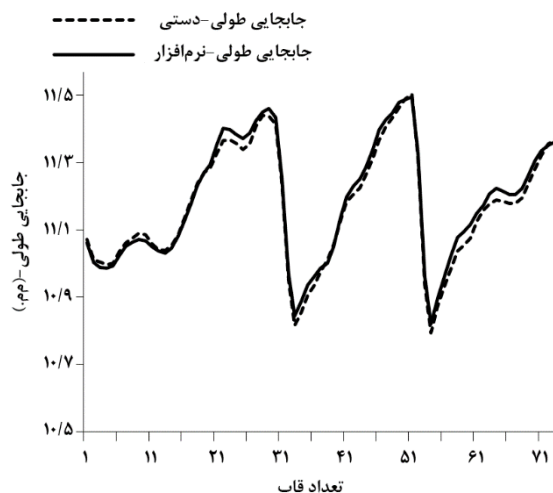
(ب)

شکل ۴ الف) همبستگي میان جابجایی طولی بافت اندازه‌گيري شده به روش خودکار با اندازه‌گيري به روش دستی (با ضريب همبستگي ۰٫۹۰ و عدد P کوچک تر از ۰٫۰۰۵). ب) نمودار پلان-آلتمن با ۹۵ درصد توافق.

جدول ۱ میانگین و انحراف معیار سن، شاخص توده بدنی و مدول کشسانی برشی پارانشیم کبد سالم و چرب.

نمونه شیه سنج	تعداد	سن (سال)	شاخص توده بدنی (kg/m^2)	مدول کشسانی برشی (kPa)
سالم	۱۵	32 ± 11	22.8 ± 3.2	2.3 ± 0.67
بیمار	۱۲	42 ± 10	28.5 ± 4.8	5.51 ± 0.85
عدد P		۰٫۰۳	۰٫۰۱	۰٫۰۰۰

حاصل شد. شکل ۳ نمونه‌ای از نتایج استخراج خودکار جابجایی طولی بافت یک فرد با استفاده از الگوريتم تطبيق بلوک و مقایسه آن با روش دستی را نشان می‌دهد.



شکل ۳ نمونه‌ای از نتایج استخراج خودکار جابجایی طولی بافت یک فرد با استفاده از الگوريتم تطبيق بلوک (خط توپر) و مقایسه آن با روش دستی (نقطه چین). محور افقی شماره قاب‌ها و محور عمودی جابجایی طولی برحسب میلی‌متر با تفکیک زمانی ۳۳ میلی‌ثانیه است.

۳-۲. تحلیل آماری

در این مطالعه نتایج استخراج خودکار جابجایی طولی بافت کبد سالم و چرب به عنوان نمونه ارزیابی شده است و کلیه نتایج به صورت میانگین \pm انحراف معیار ارائه شده‌اند. به منظور اعتبارسنجی الگوريتم تطبيق بلوک، میزان توافق میان آهنگ تغييرات طولی برآوردشده به روش خودکار با آهنگ تغييرات طولی اندازه‌گيري شده به روش دستی^۱، از تحليل آماری همبستگي پيرسون با محدوده توافق^۲ ۹۵ درصد انجام شد.

تمام تجزیه و تحلیل‌های آماری با استفاده از نرم‌افزار اس‌پی‌اس‌اس-۲۱ با آزمون مستقل تی^۴ با سطح معنی‌دار ۰٫۰۵ ($p < 0.05$) مورد ارزیابی قرار گرفتند.

۳. نتایج

در اعتبارسنجی، آزمون زوجی تی^۵ با سطح معنی‌داری ۹۵ درصد تمایز معنی‌داری را میان دو روش خودکار و دستی نشان

⁴ Independent t-test

⁵ Paired-t-test

⁶ Bland-Altman

¹ Image tools

² LOA; limit of agreements

³ SPSS-21

تقریباً در ۳۰ درصد از بیماران این‌ای‌ف‌ا‌ل‌دی (ب‌ک‌چ‌غ)، استئاتوز با التهاب کبد همراه است که می‌تواند منجر به استئاتو-هپاتیت غیرالکلی شود که پیامد شدیدتری دارد [۱۱]. شیوع این‌ای‌ف‌ا‌ل‌دی (ب‌ک‌چ‌غ) در طول سه دهه گذشته در کنار همه‌گیری‌های رو به رشد چاقی، دیابت و سندرم متابولیک به طور مداوم در حال افزایش است.

در حال حاضر، شایع‌ترین علت آزمایش‌های غیرطبیعی کبد و بیماری مزمن کبدی در کشورهای غربی است و پیش‌بینی می‌شود که با توجه به شیوع فزاینده چاقی و کاهش هپاتیت سی با روش‌های درمانی، در آینده نزدیک به رایج‌ترین نشانه پیوند کبد تبدیل شود [۱۲].

توانایی ما برای مطالعه این‌ای‌ف‌ا‌ل‌دی (ب‌ک‌چ‌غ) به لطف پیشرفت‌های چشمگیر در تصویربرداری نوین و پتانسیلی که آن‌ها برای ارزیابی غیرتهاجمی کبد ارائه می‌دهند، بسیار گسترش یافته است.

نمونه‌برداری به عنوان یک "استاندارد طلایی" تهاجمی است لذا تصویربرداری با توجه به ارزیابی غیرتهاجمی کبد مورد پذیرش قرار گرفته است. معتبرترین فنون مبتنی بر امواج غیریونساز، تصویربرداری فراصدا و بازآوایی^۱ (تشدید) مغناطیسی است. به منظور پیش‌بینی سازوکارهای آسیب بافت در طول پیشرفت بیماری‌های کبدی و همچنین حفظ کبد برای پیوند، درک بهتری از رابطه بین خواص مکانیکی بافت کبد ضروری است [۱۳]. خواص مکانیکی اندام‌های انسان به زیرساختار بافت آن‌ها بستگی دارد. در شرایط بیماری، تغییراتی در رفتار مکانیکی اندام‌ها ایجاد می‌شوند [۱۴].

بنابراین، در مطالعه حاضر روشی غیرتهاجمی برای استخراج مدول کشسانی برشی در بافت کبد پیشنهاد شده است. در این مطالعه مدول کشسانی برشی کبد چرب نسبت به کبد سالم، ۴۲ درصد افزایش معنی‌دار داشت که می‌تواند به دلیل کاهش کشش ناشی از تخریب بافت کبد باشد. زیرا چرب شدن بافت کبد باعث افزایش سفتی شده و انعطاف‌پذیری در هنگام قرار گرفتن تحت تنش کم‌تر می‌شود.

مطالعه حاضر محدود به استفاده از الگوریتم تطبيق بلوک در تخمین جابه‌جایی طولی بافت کبد می‌باشد. این الگوریتم دارای محدودیت در تعیین ابعاد بلوک می‌باشد و امکان تخمین حرکت بلوک‌هایی با ابعاد بسیار کوچک در آن وجود ندارد.

همبستگی معنی‌داری میان تغییرات لحظه‌ای جابجایی طولی بافت اندازه‌گیری شده به روش دستی (x) و روش خودکار (y) ملاحظه شد (با ضریب همبستگی ۰/۹۰ و عدد P کوچک‌تر از ۰/۰۵). تابع رگرسیون در شکل ۴-الف میان جابجایی طولی به روش دستی و خودکار به ترتیب زیر است.

$$y = 0.99x + 0.19 \quad (1)$$

نتایج تحلیل پلانند-آلتمن برای بررسی اختلاف میان اندازه‌گیری تغییرات طولی بافت در دو روش خودکار و دستی، نسبت به متوسط هر دو مشاهده در شکل ۴-ب آمده است. خط میانی، میانگین اختلاف بین دو روش را نشان می‌دهد. خطوط خارجی تر مؤید ۱/۹۶ برابر انحراف معیار است. تحلیل پلانند-آلتمن با محدوده توافق، ۰/۰۱- تا ۰/۰۵ میلی‌متر و میانگین اختلاف‌ها (۰/۰۳±۰/۰۲) میلی‌متر نشان داد میان دو روش خودکار و روش دستی توافق معنی‌داری وجود دارد (شکل ۴ ب).

در جدول ۱ میانگین و انحراف معیار مدول کشسانی برشی پارانشیم کبد سالم و بیمار، در طی تنش اعمال‌شده، ارایه شده است.

مقایسه میانگین مقادیر مدول برشی در افراد سالم و بیمار نشان داد که آسیب بافت کبد موجب افزایش معنی‌دار مدول برشی شد (عدد P کوچک‌تر از ۰/۰۵). زیرا چرب شدن بافت کبد باعث افزایش سفتی آن می‌شود که آن خود باعث انعطاف‌پذیری کم‌تر در هنگام قرار گرفتن تحت تنش می‌شود.

۴. بحث

استئاتوز کبدی، تجمع چربی‌های اضافی (به طور عمده‌تری گلیسیرید) در یاخته‌های کبدی است. استئاتوز می‌تواند به دلایل مختلفی مانند مصرف الکل، هپاتیت ویروسی یا اختلال متابولیک ایجاد شود. زمانی که علت استئاتوز ناشی از اختلال متابولیک باشد، این‌ای‌ف‌ا‌ل‌دی (ب‌ک‌چ‌غ) نامیده شود.

استئاتوز جدا شده یک وضعیت خوش‌خیم و برگشت‌پذیر در نظر گرفته می‌شود. با این حال، هنگامی که استئاتوز با التهاب همراه باشد (استئاتو-هپاتیت) می‌تواند به فیبروز کبدی تبدیل شود. فیبروز به سیروز، نارسایی کبد یا کارسینوم کبدی پیشرفت می‌کند.

¹ Resonance

- [3] I. Mikolasevic, T. Juric, M. Klapan, P. Madzar, N. Krolo, D. Kolovrat, I. Jurica, I. Kedmenec, D. Kihias, D. Ilovaca, I. Erstic, V. Haralovic, D. Cavlina, E. Dejhallia, D. Erdeljic, B. Vukalovic, N. Skenderevic, S. Milic, "Non-alcoholic fatty liver disease and transient elastography", *Exploration of Medicine*, vol. 1, no. 1, pp. 205-217, 2020.
- [4] S. Poul, K. Parker, "Fat and fibrosis as confounding cofactors in viscoelastic measurements of the liver", *Physics in Medicine and Biology*, vol. 66, pp. 1-10, 2021.
- [5] F. Villami, M. Barbero, N. Massenzio, M. Sandra, S. Kozimae, F. Cairo, R. Belloni, J. Mariani, M. Gazari, P. Coisson, S. Gallardo, P. Cocco, C. Riboldi, P. Gallardo, "Prevalence of non-alcoholic fatty liver disease and liver fibrosis in a general population cohort from Argentina", *Annals of Hepatology*, vol. 28, pp. 101-111, 2023.
- [6] R. Villani, P. Lupo, M. Sangineto, A. Romano, G. Serviddio, "Liver ultrasound elastography in non-alcoholic fatty liver disease: A state-of-the-art summary", *Diagnostics*, vol. 13, pp. 1236-1254, 2023.
- [7] J. Zhou, J. Cai, Z. She, H. Li, "Noninvasive evaluation of nonalcoholic fatty liver disease: Current evidence and practice", *World Journal of Gastroenterology*, vol. 25, pp. 1307-1326, 2019.
- [8] P. Zhaoke, M. Wang, H. Lin, Y. Guo, S. Chen, X. Diao, H. Xia, G. Liu, J. Zeng, X. Zhang, X. Chen, "Viscoelasticity measured by shear wave elastography in a rat model of nonalcoholic fatty liver disease: Comparison with dynamic mechanical analysis", *BioMedical Engineering OnLine*, vol. 20, no. 45, pp. 1-16, 2021.
- [9] S. Min Lee, M. Kim, Y. Hee Yoon, W. Hong, H. Ha, K. Lee, J. Choe, J. Lee, S. Yoon, J. Han, "Comparison of Point and Two-dimensional Shear Wave Elastography for the Evaluation of Liver Fibrosis", *Ultrasonography*, vol. 39, pp. 288-297, 2020.
- [10] M. Rafati, M. Mokhtari-Dizaji, H. Saberi, E. Soleimani, "Extraction of the longitudinal movement of the carotid artery wall using consecutive ultrasonic images: A block matching algorithm", *Iranian Journal of Medical Physics*, vol. 8, pp. 49-59, 2011.
- [11] M. Sasso, S. Audière, A. Kemgang, F. Gaouar, C. Corpechot, O. Chazouillères, C. Fournier, O. Golsztejn, S. Prince, Y. Menu, L. Sandrin,

نتایج حاصل از مطالعه حاضر نشان می‌دهند که با استفاده از الگوریتم تطبیق بلوک امکان ارزیابی لحظه‌ای جابه‌جایی بافت کبد در راستای طولی فراهم است.

این روش وابستگی کم‌تری به تجربه کاربر داشته، از قرائت‌های متفاوت متخصصین می‌کاهد و از تکرارپذیری بالایی برخوردار است. با استخراج جابه‌جایی طولی بافت کبد می‌توان شبه‌سنج مکانیکی کبد را که شبه‌سنجی شناخته‌شده در تمایز کبد سالم و استاتیک (ایستان) است، برآورد نمود.

نتایج این بررسی حاکی از آن است که این روش با پراکندگی کم به کاربر وابسته نیست و به صورت خودکار و تنها با تعیین بلوک در یک قاب قادر به استخراج حرکت طولی بافت کبد در قاب‌های متوالی می‌باشد.

۵. نتیجه‌گیری

شبه‌سنج مدول برشی، ابزاری مناسب برای ارزیابی کمی رفتار کشسانی (الاستیسیته) کبد در استئاتوز کبدی و مقایسه آن با کبد سالم و ارزیابی ارتباط بین شدت استئاتوز و سفتی کبد می‌باشد.

تقدیر و تشکر

این تحقیق قسمتی از پایان‌نامه کارشناسی‌ارشد رشته فیزیک پزشکی دانشکده علوم پزشکی دانشگاه تربیت مدرس است.

تضاد منافع

این مطالعه تضاد منافع ندارد.

فهرست منابع

- [1] A. Mansour, E. Bayoumy, A. ElGhandour, M. El-Talkawy, S. Badr, A. Ahmed, "Assessment of hepatic fibrosis and steatosis by vibration-controlled transient elastography and controlled attenuation parameter versus non-invasive assessment scores in patients with non-alcoholic fatty liver disease", *Egyptian Liver Journal*, vol. 10, no. 33, pp. 1-10, 2020.
- [2] L. Heyens, D. Busschots, G. Koek, G. Robaey, S. Francque, "Liver fibrosis in non-alcoholic fatty liver disease: From liver biopsy to non-invasive biomarkers in diagnosis and treatment", *Frontiers in Medicine*, vol. 8, no. 615978, pp. 1-20, 2021.

- V. Miette, "Liver steatosis assessed by controlled attenuation parameter (CAP) measured with the XL probe of the fibroscan: a pilot study assessing diagnostic accuracy", *Ultrasound in Medicine and Biology*, vol. 42, pp. 92-103, 2016.
- [12] M. Younossi, "Non-alcoholic fatty liver disease: A global public health perspective", *Journal of Hepatology*, vol. 70, pp. 531-544, 2019.
- [13] B. Yarpuzlu, M. Ayyildiz, O. Tok, R. Aktas, C. Basdogan, "Correlation between the mechanical and histological properties of liver tissue", *Journal of the Mechanical Behavior of Biomedical Materials*, vol. 29, pp. 403-416, 2014.
- [14] E. Mazza, A. Nava, D. Hahnloser, W. Jochum, M. Bajka, "The mechanical response of human liver and its relation to histology: An in vivo study", *Medical Image Analysis*, vol. 11, pp. 663-672, 2007.